Münster.1928.№ 5a Med Diss.

Aus der Medizinischen Universitätsklinik Münster i. W.
(Direktor Geh. Med. Rat Prof. Dr. Paul Krause)
und
dem Krankenhaus Bethanien in Hörde i. W.
(Leitender Arzt der Inneren Abteilung: Dr. Koch).

Beitrag zur Kenntnis der Lungensyphilis

Inaugural-Dissertation
zur Erlangung der
Medizinischen Doktorwürde
vorgelegt der
Hohen Medizinischen Fakultät
der
Universität
Münster i/Westfalen

1928

von

Günther Krohn
Assistenzarzt

Gedruckt mit Genehmigung der Medizinischen Fakultät
der Universität Münster i/Westf.

Dekan:
Referent: Geh. Med. Rat Prof. Dr. P. Krause.

Druck der Spezialdruckerei für Dissertationen Zahn & Baendel.
Buchdruckerei für alle Sprachen Kirchhain N.-L.

Meiner Mutter.

Digitized by the Internet Archive
in 2026

https://archive.org/details/IA41554813_0073

Wer die neuere und ältere Literatur über die Lungensyphilis aufmerksam durchliest, wird immer wieder erstaunt sein über den großen Gegensatz der Anschauungen. Fehlt es auf der einen Seite nicht an überzeugten Anhängern dieser Diagnose, so wollen doch auf der anderen nicht die Stimmen schweigen, die gar deutlich darauf hinweisen, welche Schwierigkeiten sich gerade dieser Diagnosestellung gegenüberstellen. Auffallen will das zunächst bei der älteren Literatur. Da ist bis etwa Anfang der 80er Jahre ein anscheinend fest gegründeter Boden geschaffen, der zu der Diagnose Lungensyphilis berechtigt. Die Entdeckung des Tuberkelbazillus scheint mit einem Schlage alle diagnostischen Sätze und Erfahrungen der durchaus nicht schlechtesten Kliniker umzustoßen. Es wird auf der ganzen Linie merkwürdig still um die Lungensyphilis, und es erscheinen Arbeiten, die auf pathologisch-anatomischer und, dadurch bedingt, anscheinend auch klinischer Grundlage die Existenz einer Lungensyphilis abstreiten oder doch wenigstens so einengen wollen, daß von dieser Diagnose eigentlich kaum noch etwas Faßbares übrigbleibt. So geht es wohl bald ein Jahrzehnt hindurch, und vergeblich durchsucht man in dieser Zeit die Zeitschriften nach Arbeiten über dieses Thema. Dann ändert sich das Bild mit der Anwendung der Röntgenstrahlen und mit der Entdeckung der Wassermannschen Reaktion, durch die Beide anscheinend neuer sicherer Boden gewonnen ist, um endlich alle Zweifel zu besiegen. Sichtlich wird die Erkenntnis und Forschung von der Lungensyphilis belebt, und der Arbeiten sind mit einem Male gar viele, die jetzt ganz einwandfreie Verhältnisse zu schaffen scheinen. Gegen Tuberkulose und alle nur irgend in Frage kommenden Lungenerkrankungen werden Differentialdiagnosen herausgearbeitet, so daß das Bild der Lungensyphilis klar und gefestigt dazustehen scheint. Aber die Zweifler wollen nicht verstummen. Von patholo-

gisch-anatomischer wie von klinischer Seite sind namentlich in letzter Zeit wieder Stimmen hörbar geworden, die eindringlich davor warnen, alles, was nach diesen Grundsätzen als diagnostische Grundlage verwertet werden soll, als Lungensyphilis anzuerkennen. Da werden Zweifel über Zweifel laut, und die Schwierigkeiten dieser Diagnose werden ins hellste Licht gesetzt. Mir will scheinen mit nur zu gutem Grunde. Vielleicht aber liegen teilweise die Schwierigkeiten in der Sache selbst. Die älteren Fälle, wenigstens soweit sie vor Entdeckung der Wassermannschen Reaktion und der Röntgenstrahlen liegen, werden für uns einer Klärung nicht mehr zugänglich sein, ist doch gerade in letzter Zeit die Entscheidung im wesentlichen mit in diesen Punkten zu suchen. Damit soll aber gar nicht gesagt sein, daß die älteren Arbeiten zu lesen wertlos wäre, ganz im Gegenteil. Wer die Lungensyphilis nur aus der Wassermannschen Reaktion und der Röntgenuntersuchung feststellen will, der wird vermutlich nicht allzu weit kommen, und grobe Irrtümer werden ihm wohl mit Leichtigkeit nachgewiesen werden. Sind doch beide Untersuchungsarten, so wertvoll sie auch sein mögen, letzten Endes nur noch unterstützende Untersuchungen, denen als Hauptfaktor die Gesamtheit der übrigen klinischen Untersuchungsmethoden gegenübersteht. Auf diesem Gebiete gewinnen aber die älteren Arbeiten wieder an Wert. Noch ein anderer Gesichtspunkt ist es, den ich doch wenigstens kurz streifen möchte, und aus dem meines Erachtens mancherlei Schwierigkeiten entstehen. Seit Entdeckung des Salvarsans und seiner Abkömmlinge, deren sich heute die antiluetische Behandlung bedient, ist die ganze Syphilisdiagnostik wohl auch in ein anderes Fahrwasser gekommen. Oder sollte wirklich die planmäßige und wohl, wie man zur Ehre unseres Standes ruhig sagen kann, gründliche Bekämpfung dieser großen Volkskrankheit sich nicht auch in dem Befunde widerspiegeln, den wir in dem zweiten und dritten Stadium dieser Erkrankung erheben? Ich möchte wohl ganz sicherlich glauben, daß die Krankheitsbilder der tertiären Syphilis, die die älteren, nur auf Jod und Quecksilber angewiesenen Ärzte zu Gesicht bekamen, an Schwere die heutigen bei weitem übertreffen. Das, was heute in der Tertiärperiode uns zu Gesichte kommt, ist doch sicherlich erheblich

gemildert, denn, wenn überhaupt von kausaler Therapie in der inneren Medizin die Rede sein kann, so steht doch wohl das Salvarsan oder überhaupt die Behandlung der Syphilis mit an erster Stelle. Ist aber an sich der älteren Generation trotz der vollendeten Krankheitsbilder, die sie zu sehen bekamen, die Diagnose der Lungensyphilis bereits eine der schwersten mit gewesen, um wieviel mehr nicht uns, wo der Krankheit durch doch meist ausgiebige Vorbehandlung die Schwere und Stärke der Infektionsmöglichkeit, wenn nicht ganz genommen, so doch aber sicherlich gemildert ist. Ich möchte diesen Faktor doch für nicht ganz unwesentlich halten. Wer sich die Zeit nimmt, beim Studium der Literatur ein wenig auf diesen Punkt zu achten, der wird finden, daß die Zahl der ganz unbehandelten Fälle, bei denen es sich um die Diagnose der Lungensyphilis handelt, nicht mehr so häufig ist. Gerade die unbehandelten Fälle aber, die uns heute noch in den in Frage kommenden Altersklassen zu Gesicht kommen, zeigen auch gleich ein wesentlich anderes und schwereres klinisches Bild. Vielleicht darf uns auch das ein Ansporn sein, den planmäßigen Kampf gegen die Syphilis nicht nur fortzusetzen, sondern stets zu vervollkommnen. Es ist ja auch auf der letzten Tagung der Pathologen in Wiesbaden auf diesen Punkt hingewiesen worden. Von den neueren Fällen, die nach Entdeckung der beiden genannten Hilfsmethoden zur Diagnose der Lungensyphilis geführt haben, wird sich vielleicht mancher bei scharfer Kritik eine andere Diagnose gefallen lassen müssen. —

Ehe ich nun an die Besprechung der mir vorliegenden Krankengeschichten von Lungensyphilis herangehe, möchte ich doch kurz skizzieren, was denn wohl als augenblickliches Resultat an klinischen und anatomischen Merkmalen festzustehen scheint. Beginne ich mit der pathologischen Anatomie, die gerade bei der in Rede stehenden Krankheit eine große Rolle spielt, weil die zweifelsfreie Kontrolle der klinischen Befunde auch heute noch eigentlich nur durch die Sektion möglich ist, — so gering leider auch die autoptisch kontrollierten Fälle gegenüber der Zahl der einwandfreien klinischen sind — so ist da bereits ein großer Streit, der noch immer nicht ganz geschlichtet ist. Auch heutigen Tages gehen die Meinungen der Pathologen über das, was als einwandfreies

Bild der pathologisch-anatomischen Lungenveränderungen bei der Syphilis zu gelten hat, weiter auseinander, als man für möglich halten sollte. Gewiß, die Zahl der Forscher, die überhaupt eine klare Form der Lungensyphilis ablehnen, ist bedeutend kleiner geworden, und es ist ein sicherlich großes Verdienst namhafter deutscher Pathologen, hier Wandel geschaffen zu haben. Beginne ich nach den Stadien der Syphilis, so ist für die Zeit des Primäraffektes bis zum Sekundärstadium nichts Einwandfreies beobachtet. Das, was da an Befunden über angeblich spezifische Veränderungen angeführt ist, hält der Kritik nicht stand, und die überwiegende Mehrzahl spricht sich klar und deutlich dahin aus, daß von absolut einwandfreien Verhältnissen, — und nur solche Feststellungen könnten doch dem Kliniker bei dem Versuch der Aufstellung von diagnostischen Richtlinien eines Lungensyphilis-Krankheitsbildes von Nutzen sein — nicht die Rede sein kann. All die beobachteten Veränderungen, die im wesentlichen in begleitenden Bronchialkatarrhen bestehen, sind nicht eindeutig genug, und es wird stets von neuem darauf hingewiesen, daß diese Befunde ebenso gut auch anderen Krankheitsbildern eigentümlich sein könnten. Wer sich die Ausbreitung der Syphilis vergegenwärtigt, den kann das ja auch nicht Wunder nehmen. Wie sollte es denn denkbar sein, daß zu einer Zeit, wo der Krankheitsherd absolut auf die genitale Eintrittspforte beschränkt ist und kaum schon zu einer örtlichen Reaktion des doch gewiß empfindlichen Lymphdrüsenapparates geführt hat, bereits die doch entfernt liegenden Lungenteile spezifisch erkranken? Daß sie auf die Infektion mit einem teilweise heftigen Bronchialkatarrh reagieren, braucht nicht über den Rahmen einer mehr allgemeinen Abwehrreaktion des Körpers hinauszugehen. Wenigstens ist, was ich noch einmal betonen möchte, von keiner pathologischen Seite auf klare, spezifische Veränderungen hingewiesen worden. Immerhin ist es aber doch bemerkenswert, daß es gerade an dieser Stelle zu einer teilweise doch recht erheblichen Reaktion des Organismus kommt. Anders liegen die Dinge bei einer anderen Art des Infektionsmodus, wo der Primäraffekt in der Gegend des Mundes oder Rachens zu suchen ist. Hier gehört zum regionalen Drüsensystem im weiteren Sinne bereits das Lungenlymphdrüsensystem. Es

wäre durchaus möglich, daß bei Beachtung dieser Gesichtspunkte, ein frühzeitigeres Erkranken und vor allen Dingen anatomisch eher nachweisbare Veränderungen an Bronchiallymphdrüsen und Lungen auftreten könnten. Dieser Infektionsweg ist aber verhältnismäßig selten, aber es lohnte vielleicht einmal der Mühe, hier aus der Literatur heraus nach Unterschieden zu suchen. Aber auch hier möchte ich wohl annehmen, daß die Syphilis von dem regionären Lymphsystem zunächst aufgehalten wird, und es nicht sofort zu einem hemmungslosen Einbruch in die tieferen Bahnen kommt. Aber wieder zurück zu dem zweifellos doch häufigsten genitalen Infektionsmodus. Ist hier das Primärstadium abgelaufen, so stehen bei nicht ausreichender oder überhaupt unterbliebener Behandlung nun alle Wege und Möglichkeiten offen. Nähere ich mich dem Sekundärstadium, so fällt mir bei dem Studium der Literatur sofort die Angabe auf, daß mit dem Auftreten der Roseola auch die ersten Befunde von spezifischen Lungenveränderungen auftreten. Hier aber sind es zweierlei Befunde, die gezeichnet werden. Einmal das Auftreten von spezifischer Pleuritis, jeweils gleichzeitig mit dem Auftreten der Hautaffektion, und auf dem anderen Wege ein Stärkerwerden der spezifischen Veränderungen an den Hiluslymphdrüsen und des nunmehr wohl spezifischen Bronchialkatarrhs. Wenn ich schreibe, „nunmehr wohl", so will ich damit die Gruppe der Stimmen erfassen, die sich von anatomischer Seite aus nicht ganz klar über den spezifischen Charakter der Lungenveränderungen aussprechen. Es liegt ja in der Natur der Sache, daß hier der Schwierigkeiten mancherlei sind. Einmal wird die Zahl der Fälle, die in diesem Stadium wegen der Lungenerscheinungen zur Sektion kommen, wohl gleich Null sein. Es handelt sich dabei wohl meist um Fälle, die aus irgendwelchen anderen Gründen zur Obduktion kommen, wo dann, ich möchte sagen, mehr zufällig dieser Lungenbefund erhoben wird, ohne daß er dem Kliniker vorher zur Kenntnis gekommen wäre. Bedenkt man, daß von einer pathologisch-anatomischen Seite bei 25 Sektionen Lungensyphilis diagnostiziert worden ist, ohne daß der Kliniker auch nur an diese Diagnose gedacht hätte, so leuchtet daraus schon ohne weiteres ein, wie gering der klinische Befund

sein muß. Erst gegen das Ende der Sekundärperiode, wenn die Krankheit Zeit gehabt hat, diese Gebiete ausgiebig zu befallen, mehren sich die Anzeichen. Da werden die Lymphdrüsen so ergriffen, daß von einer wirklich klaren spezifischen Veränderung nicht die Rede sein kann. Sie wird wohl auch nur dem Erfahrenen möglich sein. Aber gerade diese Befunde sind nicht unwichtig, namentlich im Hinblick auf die Versuche, die darauf hinaus gehen, auch für diese Periode ein klinisches und vor allen Dingen röntgenologisches Krankheitsbild aufzufinden. Die Anzeichen der Infektion sind auch wieder dieselben. Die anscheinend gesteigerte Empfangsbereitschaft der Pleura, die Verstärkung der Lymphdrüsen sind für diese Zeit die ersten Anzeichen der klinisch und anatomisch durchaus im Vordergrund stehenden interstitiellen Lungenerkrankung. Es liegt ja in der Natur der Sache, daß der Weg der Syphilis zunächst nur auf den Lymphbahnen gesucht und verfolgt werden kann. Hier liegen die ersten Anzeichen der spezifischen Erkrankung, und alles andere kann von vornherein noch in ein späteres Stadium verwiesen werden. Aber auch der Pathologe kommt über, wenn auch vorhandene sichere Anzeichen der spezifischen Erkrankung nicht hinaus. Greift nun die Erkrankung weiter um sich, so treten die eigentlichen syphilitischen Lungenerkrankungen in den Vordergrund. Die beiden Hauptformen der Syphilis, Gumma und die eigenartige spezifische Erkrankung des Bindegewebes werden klarer. Bei der gummösen Form unterscheiden die Pathologen zwei Abarten: entweder handelt es sich um ein einzelnes Gumma, oder es kommen miliare Gummata zur Betrachtung. Im allgemeinen ist aber doch wohl diese Form bei der Lungensyphilis sehr selten. Die Ausheilungsvorgänge bestehen entweder in einer Schwielenbildung, sodaß in den schwersten Fällen eine makroskopisch mehr grob gelappte Form der Lunge erscheint, (pulmo lobatus) oder aber, da diese Gummen weniger nach der Peripherie zu zu sitzen pflegen, es kommt zu makroskopisch kaum oder gar nicht erkennbaren Veränderungen, und als Resultat erscheint eine interpulmonale Schwielenbildung. Als charakteristisch für diese Schwielen wird übereinstimmend angegeben, daß sie, im Gegensatz zu tuberkulösen Schwielen, sehr pigmentarm sind, und vor allen Dingen in ihnen keine Kalk-

ablagerung zustande kommt. Dies ist ein Punkt, der bei der Röntgendiagnostik wohl zu beachten ist. Die wesentlich häufigste Form ist aber die der interstitiellen Pneumonie. Hier erkrankt das Bindegewebe, ein Charakteristikum des syphilitischen Prozesses ja überhaupt. Ganz gleich, ob es sich um Gefäßbindegewebe, solches der Alveolarsepten oder interlobäres handelt, ganz gleichmäßig, natürlich nur der Gewebsart nach, wird es von dem syphilitischen Prozess ergriffen, und es erscheint demgemäß eine mehr oder minder starke Verdickung der bindegewebigen Anteile. Weniger gestreift wird in den Arbeiten der Pathologen das doch an anderen Stellen so genau beobachtete Verhalten der elastischen Fasern. Im Allgemeinen lassen sich aber in dem krankhaft veränderten Gewebe noch elastische Fasern erkennen. Die Eigenart des ausgeprägten Krankheitsbildes ist nun, daß die hauptsächlichsten Veränderungen sich dem Verlauf der Bronchien und Gefäße anschließen. Daraus aber erhellt etwas anderes, nämlich daß die Hauptnarbenbildung um den Hilus herum aufzufinden ist, und an Stärke nach der Peripherie abnimmt, ein Befund, der für die Beurteilung der Röntgenbilder von Wichtigkeit sein wird. Im Verfolg dieses Prozesses muß es natürlich, wenn die Elastizität des Gewebes durch den vorgeschrittenen Prozess leidet, zu einer starken Änderung der gesamten Gewebsstruktur kommen, als deren Endresultat Bronchiektasien auftreten. Diese Bronchiektasien sind sicherlich mehr durch den Narbenzug des peribronchitischen Gewebes hervorgerufen, als Bronchiektasien im eigentlichen Sinne, d. h. durch in den Bronchien selbst sich abspielende Krankheiten erweiterte Bronchien. Auffallend sind immerhin in etwas die Befunde, die von einer Vermehrung des muskulösen Anteiles der Gewebe sprechen, ohne daß bisher klar ersichtlich ist, wie diese Vermehrung sich auswirkt und zu deuten ist. Die bronchialen Lymphknoten zeigen eigentlich im Verhältnis zu der eben skizzierten Schwere der Veränderungen keine sehr erheblichen Krankheitszeichen mehr. Selbstverständlich sollen hier nur in gröbsten Umrissen die pathologisch-anatomischen Krankheitsbilder aufgezeigt werden, ein wenig auch mit der Absicht, dadurch vielleicht zu einer Klärung der Röntgenbilder zu kommen. Was nun noch kurz den Sitz der Erkrankung betrifft, so geht aus der

übereinstimmenden Beurteilung der anatomischen und röntgenologischen Befunde hervor, daß es im wesentlichen die Unterlappen und hier wieder die rechtsseitigen Lungenteile sind, die befallen werden. Überhaupt zeigt sich eine starke Vorliebe für die rechte Seite, und hier ist es dann meistens wieder der Mittellappen, der befallen ist. Es wird die Erklärung abgegeben, die ihre Bestätigung auch durch die anderweitige Lokalisation der syphilitischen Prozesse zu finden scheint, daß es die mechanisch am stärksten in Anspruch genommenen Teile sind, die die Syphilis befällt, während die mehr in Ruhe befindlichen weniger oder garnicht erkranken. Vielleicht sind für eine Erklärung des Befallenseins der unteren Teile der Lunge auch die anatomischen Verhältnisse heranzuziehen. Da findet sich, daß sich aus den 6—7 unteren Lymphoglandulae intercostales posteriores zwei Trunci descendentes formen, welche mit der Aorta durch den Hiatus aorticus verlaufen und in die Cisterna chyli einmünden. Daneben gehen gleich nach dem Durchtritt in die Brusthöhle einige Lymphgefäße von der oberen Fläche der Leber zum ductus thoracicus, dann solche aus den oberen Lymphoglandulae intercostales sin. (aus der linken Lunge und Pleura). Die Lymphgefäße der oberen Lymphoglandulae intercostales dextrae und der rechten Lunge sammeln sich zu einem Stamme, welcher mit den Lymphbahnen des Halses und der oberen Extremität den in den Angulus venosus dexter mündenden Truncus lymphaticus dexter bildet.

Wenn ich nun zu einer ebenso kurzen Erörterung des klinischen Bildes übergehe, so ist es hier ebenso zurzeit des Primäraffektes nicht gelungen, typische Krankheitsbilder aufzufinden, was ja nach dem oben aufgezeigten Befunde nicht weiter verwunderlich ist. Immerhin wird doch von den verschiedensten Seiten darauf aufmerksam gemacht, daß Syphilitiker bereits in der Primärperiode zu Bronchialerkrankungen neigen. Aber diese Krankheitsformen haben nichts Spezifisches. Es ist bei der noch bestehenden Leichtheit der Fälle nicht möglich gewesen, ein röntgenologisches oder gar klinisch erkennbares Verhalten oder Abweichen von Bronchialerkrankungen anderer Art aufzufinden. Insbesondere finden sich keinerlei Angaben, ob es sich auch hierbei bereits um eine mehr einseitige Erkrankung handelt. Es will mir scheinen,

als ob mehr eine diffuse Bronchitis im Vordergrund stände, wodurch die Vermutung, daß es sich nicht um spezifische Processe handelt, vielleicht gestützt werden könnte. Wenn von einer Seite darauf hingewiesen wird, daß es doch möglich sei, sogar bereits etwa 4 Wochen nach der Primäraffektion, typische Röntgenbefunde zu erheben, so möchte ich mir nach dem aufgezeigten anatomischen Bilde Zweifel gestatten. Es ist meines Erachtens nicht möglich, hier Veränderungen bereits zu diagnostizieren, die über eine Erkrankung des Drüsenapparates hinausgehen, und auch da wird man bei der Beurteilung über vergrößerte Drüsenschatten vielleicht gut tun, sich Reserve aufzuerlegen. Die neueren Arbeiten lehnen denn auch übereinstimmend ab, in dieser Periode bereits typische Organveränderungen nachzuweisen. Versucht man die klinischen Bilder in der späten Sekundär- und Tertiärperiode in ein Schema zu bringen, so sind da von den verschiedensten Seiten Anregungen gegeben. Sicherlich, daß auch hier zunächst einmal zwei große Gruppen sich gegenüberstehen: einmal die Gummenbildung, die wieder in miliaren Gummen oder im einzelnen großen Gumma in Erscheinung tritt, und dann die interstitielle Pneumonie. Immerhin hat man sich genötigt gesehen, hier noch eine andere Form einzuschieben, die der akuten syphilitischen Bronchopneumonie. Es ist noch nicht ganz klar ersichtlich, was eigentlich die Grundlage dieser bronchopneumonischen Herde ist. Darf man mit einem Teil annehmen, daß das mehr reaktiv zu nehmende Veränderungen des Lungengewebes auf primär durch die Lues gesetzte Schädigungen sind, die ja in miliaren Gummen bestehen könnten, oder in stärkerem Befallensein der in der Lunge größeren Verzweigungen des Gefäß- und vornehmlich Bronchialbaumes, so wäre eigentlich die Aufstellung einer eigenen Krankheitsgruppe doch nicht ganz gerechtfertigt. Man hat sich wohl aber dazu entschlossen, weil man die Unmöglichkeit, hier klinisch in jedem Fall die Ursache aufzufinden, zugeben muß und lieber den Endeffekt als gegeben hinnimmt. Vielleicht doch, daß es möglich sein wird, durch größere Klarstellung, vielleicht auch durch mehr zufällige Sektionsergebnisse, die Ursache dieser bronchopneumonischen Herde in jedem Falle aufzufinden. So bleibt also auch hier im wesentlichen die große Krankheitsform: interstitielle Entzün-

dung oder Gumma. Die seltene Form, wenn auch klinisch ein wenig gefestigt, ist die der Gummenbildung, die in beiden Arten als Solitärgumma oder als miliares wohl bekannt ist. Über den Sitz der Gummen läßt sich keine sichere Basis gewinnen. Es will mir aber so scheinen, als ob bei dieser Krankheitsform das im allgemeinen für Syphilis charakteristische Befallensein der unteren Lungenteile nicht so ganz im Vordergrund steht, als ob hier die oberen Abschnitte des Mittellappens oder sogar der Oberlappen in Frage kämen. Es wird dies vielleicht bei Betrachtung der Röntgenbilder nicht ohne Belang sein, wenn es mir auch nicht recht gelingen will, über eine Vermutung hinauszukommen. Was nun die Rückbildungsvorgänge betrifft, so geht wohl als zweifelsfrei heute bereits hervor, daß die Ansicht der Älteren, als sei die gummöse Form die Grundlage der häufig beobachteten Kavernenbildung und damit anatomische Begründung für die der Syphilis charakteristische nicht so ganz seltene Hämoptoe, wohl nicht anatomisch bestätigt werden kann. Ganz im Gegenteil scheint das häufigere Geschehen, daß diese Gummen verkäsen und schwielig ausheilen. Das findet ja wohl auch seine Bestätigung durch die Röntgenbefunde. Es ist ja das sicherste und immer wieder mit einem gewissen Triumpfgefühl hervorgehobene Merkmal für den Erfolg der spezifischen Therapie, daß gerade diese Gummen sich klinisch restlos zurückbilden, wenigstens in den meisten Fällen, und die restierenden schwieligen Veränderungen weder klinisch, noch röntgenologisch — ich unterscheide hier mit Absicht zwischen diesen beiden — mehr diagnostiziert werden können, so daß also der Effekt einer therapeutischen Heilung deutlich vor Augen zu führen ist. Ist dies der günstigere Ausgang, so kommt es doch auf der anderen Seite zu stärkerer Narbenbildung, die dann von sich zu Bronchiektasie und -stenose führt, die hier aber mehr vereinzelt sitzt, allerdings auch für den Patienten mehr Gefahren in sich birgt, weil die lokale Reaktion erheblich stärker ist als bei der später zu besprechenden interstitiellen Form. Es muß aber doch auch betont werden, daß es gelegentlich zu mehr diffusen Bildungen kommt, wenn die miliare Form von vornherein im Vordergrund stand. Da ist nun charakteristisch, daß dabei häufig eine miliare Kavernenbildung resultiert, die sogar zur Auf-

stellung einer besonderen Krankheitsform, der kavernösen syphilitischen Lungenphthise geführt hat. Die sicherlich auch klinisch häufigste Form der Lungensyphilis ist die der interstitiellen Pneumonie. Es ist ja auch ohne weiteres klar, daß auch hier die Mächtigkeit der Befunde wechselt. Von der einfachen verstärkten Hiluszeichnung mit der klinisch kaum nachweisbaren Dämpfung, leiserem Atemgeräusch oder gelegentlichen Nebengeräuschen über der Lungenwurzel bis zur ausgedehnten interlobären Schwartenbildung mit mehr oder weniger starken Bronchiektasien, von kaum bemerkbarem, rein katarrhalischem Sputum bis zur maulvollen Expektoration mit mehr oder weniger starken Hämoptoen kann die Lungensyphilis alle Erscheinungsformen durchlaufen. Irgendeine genauere Zeiteinteilung ist hier natürlich nicht möglich, denn unsere Kenntnisse erlauben vorläufig noch nicht, die Stärke des Virus auf der einen und die Abwehrkraft des Organismus auf der anderen Seite in Formen zu passen, sondern es wird der genauen Beobachtung und Abwägung aller Faktoren bedürfen, um sich jeweils ein einigermaßen klares Bild von dem Krankheitsprozesse zu machen und die doch häufig recht unsicheren Angaben über den Zeitpunkt der Infektion mit dem klinischen Bilde in Einklang zu bringen.

Streife ich kurz den röntgenologischen Befund, so ist auch hier ein breiter Spielraum gegeben. Was zunächst die Gummata betrifft, so wird das Bild der miliaren Gummata noch am ehesten mit der miliaren Tuberkulose in Verwechslung gebracht werden können, wenn auch meist die Ausbreitung der beiden Erkrankungen nicht von der gleichen Stärke ist. Es handelt sich bei der Lues mehr um kleine Krankheitsherde, die eine Ähnlichkeit mit Spinnwebennetzen oder Honigwaben besitzen.

Gerade für die Miliartuberkulose ist ja doch charakteristisch die gleichmäßige, an keine besondere Stelle gebundene Aussaat über die ganze Lunge. Für die miliaren Gummen aber ist doch auch wieder die sonst für Lues bekannte Lokalisation in etwas charakteristisch. Auch hier wiederum ist die rechte Seite bevorzugt, und es finden sich solche Gummen mehr in den mittleren Abschnitten. Aber es will mir so scheinen, als wenn dieser miliare Prozeß sich von der

sonst üblichen Lokalisation insofern verschieden zeigt, als auch die unteren Abschnitte der Oberfelder recht häufig befallen sind, aber immer handelt es sich um durchaus begrenzte Herde, und ein gleichmäßiges Befallensein der ganzen rechten, wie linken Lunge ohne Unterschiede in der Stärke, ist hier aus der Literatur nicht bekannt geworden.

Was die Solitärgummata auszeichnet und besondere Beachtung verdient, ist die stets scharfe Begrenzung, die keinen Argwohn auf Malignität durch infiltrierendes Wachstum aufkommen läßt. Oft genug wird gerade bei solchen Röntgenfilmen Gelegenheit gegeben sein zu differential-diagnostischen Zweifeln, wobei immer dieser scharfe Rand im Gegensatz zu Tumoren des Oberlappens beachtet und zur Diagnosenstellung verwertet werden sollte.

Auch beim Solitärgumma läßt die sonst übliche Lokalisation der Lungensyphilis im Stich, oder es will mir scheinen, als sei hier auch der Oberlappen häufiger befallen, als es bei den anderen Formen der Lungenlues der Fall zu sein pflegt. Immerhin wird man daraus nur mit größter Vorsicht Rückschlüsse ziehen dürfen, denn auch Gummata der unteren Lungenteile sind beschrieben. Man wird gut tun, hier besonders scharf die röntgenologische Kontur dieser Neubildungen zu betrachten. Jedes auch noch so geringe Anzeichen von infiltrierendem Wachstum, auch die kleinste Unschartheit der Begrenzung, müssen hier lebhafte Zweifel erwecken und gestatten sehr den Verdacht auf Malignität. Man wird gut tun, in solchen Fällen die Diagnose eines Lungengummas nur mit äußerster Vorsicht zu stellen.

Auch wird in der Literatur darauf hingewiesen, daß die röntgenologische Form der Solitärgummen mehr eine eckige, pflastersteinartige ist, daß die runde Form, die Tumoren im Anfang eigentümlich ist, bei der Lues durchaus nicht immer zur Beobachtung gelangt. Man wird also gelegentlich in dieser der Lues durchaus eigenartigen Begrenzung eine gewisse Stütze für die Diagnose eines Solitärgummas und differentialdiagnostische Verwertung Tumoren gegenüber erblikken können.

Anders bei der interstitiellen Form. Von der einfachen verstärkten Hiluszeichnung mit der eben wahrnehmbaren Strangzeichnung bis zu dem ausgeprägten Bilde der

syphilitischen Interlobärschwarte, von der bronchopneumonischen Infiltration bis zur deutlich erkennbaren Bronchiektasienbildung sind die Bilder viel zu mannigfaltig, als daß es gelingen könnte, hier feste diagnostische Richtlinien aufzuzeichnen. Immerhin ist aber doch manches Charakteristische. Einmal der auffällige Sitz der Erkrankung. Nicht nur Hilusverstärkung, sondern gleichzeitig feinere oder schon gröbere Zeichnung finden sich im Mittel- und Unterfeld, während die stärkere Beteiligung der rechten Seite auch hier hervorgehoben werden muß. Dann die Zunahme in der Stärke, nach der Peripherie zu abnehmend bis zur ausgeprägten Dreiecksform, die die Basis dem Hilus zukehrt. Das alles sind Anzeichen, die sich differential-diagnostisch wohl verwerten lassen. Und doch wird auch heutzutage von erfahrener Seite darauf aufmerksam gemacht, daß es eigentlich mit Ausnahme der Lokalisation im Mittellappen ganz sichere röntgenologische Anzeichen besonders gegenüber der Tuberkulose nicht gibt.

Schwierig erscheinen die Verhältnisse besonders, wenn man den Stand der heutigen Forschung bezüglich der Lungentuberkulose berücksichtigt. Da wird eindringlichst darauf hingewiesen, daß die bisher als Regel betrachtete Lokalisation, besonders bei der Frühtuberkulose, die in der Lungenspitze, nicht mehr zu Recht besteht. Gerade das neuerlich im Vordergrund der Betrachtung stehende Frühinfiltrat der Lungentuberkulose findet ja seine Lokalisation in den unteren Teilen des Oberfeldes beschrieben, und ich habe oben bereits darauf hingewiesen, daß auch bei der Lungenlues gerade diese Teile befallen werden können, wenn auch ein mehr tieferer Sitz der Erkrankung wesentlich häufiger ist. Ich möchte aber doch darauf hinweisen, daß die Lungensyphilis ein mehr infiltrierendes Wachstum in einem geringen Abstande vom Hilus aus zeigt und an den befallenen Stellen dann eine größere Dichtigkeit der Herde erkennen läßt. Es ist ja auch beim Frühinfiltrat mehr das Befallensein des Lungengewebes selbst, die sogenannte fleckige Herdzeichnung, die durchaus charakteristisch ist gegenüber der mehr streifigen Zeichnung der Lungensyphilis. Handelt es sich aber um mehr käsigpneumonische Herde, so wird wohl das Konfluieren der Herde, das Wachstum aus einem kleinen Keimzentrum

heraus die Diagnose sichern können. Die Lungensyphilis dagegen befällt, entsprechend ihrem anatomischen Wachstum, gleich größere Bezirke, das Bindegewebe erkrankt gleichmäßiger, und in den meisten Fällen wird ein Zusammenhang mit dem starken Bindegewebe in der nächsten Umgebung der größeren Bronchien und Gefäße unverkennbar sein.

Anders wiederum bei der kardialen Stauung. Hier ist es ja im Anfang das unmittelbare Wachstum aus dem Gefäß-Herzschatten heraus, das in die Augen fällt. Gleichmäßige Verdichtung in nächster Nachbarschaft der Herzsilhouette, Abnehmen nach der Peripherie zu, keine klare Abgrenzung der bronchialen Lymphknoten, lassen ein durchaus charakteristisches röntgenologisches Krankheitsbild entstehen. Im weiteren Verlauf aber, und bei stärkerer Erkrankung zeigt die beginnende Exsudatbildung im Lungengewebe wiederum durchaus charakteristische Bilder, die mit denen der interstitiellen Form der Lungenlues wohl nur schwer verwechselt werden können. Man muß immer wieder darauf hinweisen, daß die Lungenlues ihre stärkste Herde meist in einem gewissen Abstande vom Hilus erkennen läßt. Differential-diagnostische Zweifel können nur dadurch entstehen, daß auch die kardiale Stauung ebenso, wie die Bronchiektasienbildung ohne spezifische Ursache die unteren Lungenteile bevorzugen. Auch bei der kardialen Stauung ist die rechte Lunge mehr befallen. Wiederum anatomisch dadurch begründet, daß Herzkranke die Eigentümlichkeit haben, auf der rechten Seite zu liegen.

Hier wird man zur Stützung der Diagnose auf die sonstigen Zeichen zirkulatorischer Schwäche aufmerksam bleiben und bei der Diagnosestellung hinweisen dürfen. Diese fehlen selbstverständlich der Lungensyphilis vollkommen, und es fällt meist nur die außerordentliche Stärke der Stauungserscheinungen besonders im kleinen Kreislauf auf, denen dann irgendwelche Anzeichen einer sonstigen Zirkulationsstörung nicht gegenüber gestellt werden können. Auch wird die versagende Wirkung der Herzmittel hier zur Diagnosestellung heran gezogen werden können. Gerade bei der Lungensyphilis, die ja durch begleitende Aortenerkrankung und Herzklappenfehler gelegentlich kompliziert wird, finden sich aber neben den Anzeichen der mehr diffusen kardialen Stauung auch kleinere

eng umschriebene Herdschatten, die dann stets in einer gewissen Entfernung vom Hilus gefunden werden. Demgegenüber zeichnet sich die reine Form der kardialen Stauung stets nur durch das Bild des verstärkten Hilusschattens aus. Die Unterschiede dieser Befunde schon allein sind so deutlich, daß sie bei differential-diagnostischen Zweifeln in den weitaus meisten Fällen doch eine klare Diagnose ermöglichen. Oft fehlt der Lues auch jede den Lungenerscheinungen entsprechende Herzvergrößerung.

*

Findet man in Zweifelsfällen in dem befallenen Lungengewebe Anzeichen einer beginnenden Verkalkung, so sind diese ohne weiteres als gegen Lungensyphilis beweisend anzusehen, denn, wie ich oben bereits erwähnte, zeigt die reine Lungensyphilis keinerlei Neigung zu verkalken, weder bei der gummösen noch bei der interstitiellen Form. Finden sich zentrale Aufhellungen, so zeigt sich doch auch gleichzeitig eine deutlichere Bronchienzeichnung in diesen Bezirken, während rundherum mehr Narbenbildung zu erkennen ist. Nur höchstselten dürfte es gelingen, Verkäsungen als Zeichen der klinischen Heilung röntgenologisch nachzuweisen, da namentlich bei eingeleiteter spezifischer Therapie die Gummen mehr dazu neigen, narbig oder schwielig auszuheilen.

In Zweifelsfällen mit den Anzeichen einer beginnenden Bronchiektasienbildung wird man gut tun, an das Vorliegen eines spezifischen Prozesses zu denken. Immerhin ersehe ich aus der Literatur nicht, daß bei Bronchiektasien unspezifischen Charakters die rechte Lunge mehr befallen ist als die linke, und es fehlt die der Syphilis charakteristische umgebende Verschattung durch das Narbengewebe in nächster Nähe der Bronchiektasien, sodaß auch solche Bilder durch die der Lues eigentümliche röntgenologische Form geklärt werden können. Auch ist die Bronchiektasienbildung unspezifischen Charakters meist wohl eine diffusere, und das Lungengewebe selbst sowohl, wie das interlobäre Bindegewebe lassen keine Anzeichen einer um sich greifenden Erkrankung erkennen.

In letzter Zeit sind ja besonders häufig die Beziehungen zwischen der Syphilis und der Tuberkulose beleuchtet worden.

Da hat sich herausgestellt, daß das gleichzeitige Vorkommen beider Krankheiten durchaus nicht so selten ist, was naturgemäß die Schwierigkeiten der Diagnose nur erhöhen kann. Nimmt man mit einer neueren Statistik an, daß die Zahl der syphilitisch infizierten Phthisiker um 17% herum anzunehmen ist, so erhellt daraus schon, wie groß die differential-diagnostischen Schwierigkeiten sein müssen. Ich kann hier nicht weiter auf diese gewiß interessanten Befunde eingehen. Das würde den Rahmen des mir gestellten Themas bei weitem überschreiten.

Wenn ich nun aus differential-diagnostischen Gründen eine Besprechung des Auswurfes anschließe, so möchte ich darauf hinweisen, daß das wichtigste Kriterium für die Beurteilung eines Auswurfes der Befund an Tuberkelbazillen ist. Selbstverständlich, daß damit als erwiesen nur das Vorliegen eines tuberculösen Prozesses anzusehen ist, aber es ist damit nicht auch gleichzeitig entschieden, ob nicht zugleich auch Lungenveränderungen beispielsweise luetischer Natur vorliegen. Ebenso besagt ja an sich das Fehlen von Tuberkelbazillen im Auswurf doch nur, daß keinerlei offene Tuberkulose zur Zeit vorliegt. Über das Bestehen einer geschlossenen Tuberkulose läßt sich durch diesen Befund gar nichts aussagen. Immerhin findet sich in der Literatur die Angabe, daß das Fehlen von Tuberkelbazillen mit einer gewissen Vorsicht die luetische Genese des Lungenprozesses annehmen lasse. Es ist bisher nicht gelungen, im Auswurf Spirochaeten nachzuweisen. Der eine Fall der Literatur wird als nicht beweisend angesehen, wenn auch noch jetzt verschiedentlich Versuche gemacht werden, den Lueserreger im Auswurf aufzufinden. Ich finde im Gegenteil vielfach die Angabe, daß es sich bei positivem Spirochaetenbefund um Mundflora handelt. Es wird für positiven Luesbefund gefordert, daß der Auswurf wirklich aus der Tiefe stammt, wenn möglich durch Aspiration „aseptisch" gewonnen ist. Bleibt das Verhalten der elastischen Fasern. Bekanntlich ist ein solcher Befund bei offener Tuberkulose sehr häufig; sie gehören bis zu einem gewissen Grade zu den geforderten Beweisen eines offenen phthisischen Prozesses. Anders bei der Lues. Auch hier finden sich in der Literatur verschiedene Angaben. Auf der einen Seite findet man die Forderung, daß elastische

Fasern im rein luetischen Auswurf nicht auffindbar sind. Das würde ja auch durchaus mit dem in anderen Geweben gefundenen Verhalten der Lues gegenüber elastischen Geweben zusammen zu bringen sein. Es ist ja beispielsweise für die Gefäßlues charakteristsch, daß die Syphilis gerade aus der Zerstörung des elastischen Gewebes diagnostiziert werden kann. Auf der anderen Seite finde ich aber in der Literatur die Angabe, daß bei Lungensyphilis elastische Fasern im Auswurf gefunden werden. Ich kann mich da eines Zweifels nicht erwehren, ob die geschilderten Krankheitsbilder denn auch wirklich zur Diagnose Lungensyphilis berechtigen, ob nicht gerade aus dem Vorkommen dieser die Diagnose Lues — natürlich mit Skepsis, denn ebenso wie ein mit offener Tuberkulose Behafteter daneben Lungensyphilis haben kann, können dann auch elastische Fasern im Auswurfe gefunden werden — abgelehnt werden muß. Immerhin aber läßt sich doch soviel sagen, daß diese kombinierten Krankheitsbilder Seltenheiten sind gegenüber den reinen Formen, und will man den Auswurf eines solchen reinen Krankheitsbildes beschreiben, so erscheint, mir jedenfalls, die Forderung gerechtfertigt, daß in der Norm keine elastischen Fasern aufzufinden sein dürfen. Wie sollte denn auch gerade die Lues sich den elastischen Gebilden des Lungengewebes gegenüber anders verhalten als beispielweise dem der Gefäße gegenüber? Mir scheint es richtiger, hier eine Parallele zu ziehen. So wird man für den Auswurf der reinen Lungenluesfälle verlangen müssen, daß keine Tuberkelbazillen und keine elastischen Fasern nachweisbar sein dürfen. Daneben aber findet sich noch als charakteristisch, was sich wiederum aus der Bronchiektasienbildung erklären läßt, daß der Auswurf häufig einen übelen Geruch aufzuweisen hat.

Handelt es sich um den Auswurf einer kardialen Stauung, so wird hier der Nachweis der Herzfehlerzellen den Ausschlag geben. Solche sind bei Lungenluesfällen nicht beschrieben, und auch nicht wahrscheinlich nach der ganzen Art, wie die Lues das Gewebe befällt. Man wird also in Zweifelsfällen hier ein wichtiges Unterscheidungsmerkmal und eine Stütze für die Diagnose finden können.

Schwieriger wird die Untersuchung des Auswurfs bei Tumoren und zerstörenden Prozessen der Lunge sein. Hier

kann ja an sich die Beschaffenheit des Auswurfes eine ähnliche sein wie bei der Lungenlues. Aber einmal finden sich recht häufig Angaben über das Auffinden von Spirillen und fusiformen Stäbchen, die dem Auswurf des Luetikers fehlen. Dann aber wird es bei ausgiebiger Untersuchung vielleicht doch möglich sein, Elemente dieser Tumoren aufzufinden, wodurch natürlich aufs sicherste die Diagnose gestellt und gestützt werden kann. Hier ist es doch auch wieder das Auftreten der elastischen Fasern, aus dem Schlüsse gezogen werden können. Es ist mir jedenfalls nicht bekannt, daß die destruktiv wachsenden Geschwülste zu einer Auflösung der elastischen Fasern führen, und für zerstörende Prozesse der Lunge wird auch öfter das Auftreten von elastischen Geweben im Auswurf angegeben. Man wird daraus sicherlich mit aller Vorsicht gewisse Rückschlüsse auf die Art des vorliegenden Lungenprozesses ziehen dürfen.

Verschiedentlich ist versucht worden, aus der Art des Pleurdexsudates bei der Lungensyphilis, bei der ja die trockene und feuchte Rippenfellentzündung eine häufige Komplikation darstellt, die Diagnose zu sichern. Im Anfang glaubte man, aus dem positiven Ausfall der Wassermannschen Reaktion im Exsudat zu der Diagnose Lungensyphilis berechtigt zu sein. Nachträgliche Untersuchungen haben aber doch ein anderes Ergebnis gefördert. Man begnügt sich jetzt nicht mehr damit, eine posifive Wassermannsche Reaktion zu fordern, sondern als Nachweis einer spezifischen Pleuritis exsudativa muß das Exsudat eine stärkere Reaktion ergeben, als sie im Blute nachweisbar ist.

Will man schließlich zur Diagnose der Lungensyphilis noch etwas heranziehen, so ist es der Erfolg der Therapie. Wie ich schon oben anführte, ist es ja besonders bei der gummösen Form — wenn die Therapie rechtzeitig einsetzt, so daß der Einschmelzungsprozeß noch nicht zu weit vorwärtsgeschritten ist — durchaus möglich, die röntgenologischen Anzeichen dieser gummösen Lungenlues wenigstens röntgenologisch vollkommen zum Schwinden zu bringen. Es erscheint mir durchaus berechtigt, falls sonst noch Zweifel über die Diagnose bestanden haben sollten, diese durch den Erfolg der Therapie zu beseitigen. Etwas anders liegen die Dinge meist bei der interstitiellen Form. Sicherlich, daß

auch die Lungenerscheinungen, besonders wiederum bei frühzeitigem Einsetzen der Therapie, im weiten Maße rückbildungsfähig sind. Ist dagegen die Erkrankung weiter fortgeschritten, wird der Prozeß wohl aufzuhalten, aber nur einer Heilung durch Narbenbildung zugänglich sein. Immerhin wird man auch daraus einen gewissen Anspruch auf die Berechtignng der Diagnose ableiten können. Es ist für den, der Gelegenheit zur Beobachtung solcher Fälle hatte, stets von neuem auffällig, wie rasch und stark die Änderung der Erscheinungen einsetzt, die schon nach geringen Gaben spezifischer Mittel bemerkbar ist. So wird man also sicherlich, falls die Diagnose klinisch und röntgenologisch nicht mit absoluter Sicherheit gestellt werden kann, berechtigt sein, falls es durch eine spezifische Therapie gelingt, Lungenerscheinungen in Rückbildung überzuführen, allein aus diesem Erfolg heraus, die Diagnose Lungensyphilis zu stellen.

Ehe ich nun zu einer eingehenden Besprechung der mir vorliegenden Krankengeschichten übergehe, möchte ich doch neben den geläufigsten Einteilungen der Lungensyphilis auch von mir den Versuch machen, eine Einteilung der Lungensyphilis zu bringen.

Markowitz: Sekundärstadium: diffuse Bronchitis, Bronchopneumonie.
Tertiärstadium: 1. interstitielle pneumonische Form.
2. gummöse grobknotige.
3. disseminierte, gummöse.
4. Schrumpfungen, Bronchiektasien, Stenosen.
5. Gummöse Schwarte.

Schlesinger: 1. Chronisch-interstitielle Pneumonie.
2. Gummös-kavernöse Pseudophthise.
3. Akute Bronchopneumonie.

Lossen: 1. interstitiell-pneumonische Infiltration
2. Disseminierte miliare Gummen
3. Grobknotige Gummen
4. Kavernös-syphilitische Phthise

Groedel: 1. Erste Inkubationsperiode von der Infektion bis zum Auftreten des Primäraffektes: ca. 3 Wochen

2. Zweite Inkubationsperiode: Zeit des Einbruchs und die Zeit der Überschwemmung des Lymphsystems vom Primäraffekt bis zum Auftreten der Zeichen allgemeiner Infektion: 6—7 Wochen
3. Frühsyphilitische Erscheinungen, beginnend mit dem Einbruch in die Blutbahnen: in der 8.—12. Woche
4. Spätsyphilitische: theoretisch: in der Lunge im ersten Stadium nicht möglich, im zweiten Stadium wenig wahrscheinlich und nur Lymphdrüsenvergrößerungen
   3. Sekundärperiode: Schleimhautaffektionen
   4. Tertiärperiode: Gummen- und bindegewebige Veränderungen
      a) gummös-grobknotig oder miliar
      b) gummös-ulceröse Form
      c) unkomplizierte chronisch-intertiell, meist mit Bronchiektasien einhergehend
      d) komplizierte cirrhotische Form, dabei Erscheinungen von Schrumpfung und Narbenbildung, speziell in der Trachea und Pleura

— — — — — — — — — — — — — —

1. Gummöse Form: a) miliaris
   b) Solitärgumma

Ausheilungsvorgänge: a) Verkäsung
b) Kavernös-cirrhotische Form

Anatomische Form: Pulmo lobatus
Interpneunomische Schwartenbildung, durch die Schwartenbildung umschriebene Bronchiektasien
a) cirrhotisch
b) atelektatisch

Komplikationen: Bronchopneumonie
Pleuritis

Röntgenbefunde: an miliaris erinnernd, spinnwebenartig wabige Zeichnung
scharf begrenzte, grobe Knoten
Kavernen mit umgebender Strangzeichnung und bronchopneumonischen Herden

2. Interstitielle Form: a) hilär und perihilär
b) intrapulmonale Pneumonie
c) interlobäre Pneumonie

Ausheilungsvorgänge: a) Aufhellung, Schrumpfung, Bronchiektasien, und Bronchostenose
b) Bronchiektasien, Emphysem, Schwartenbildung, mehr od. weniger starke Schrumpfungsvorgänge, Asthma
c) Interlobärschwarte, stark cirrhotische Prozesse

Anatomische Form: mehr oder weniger starke Narbenbildung.

Komplikationen: Bronchopneumonie, Pleuritis

Röntgenbefunde: verstärkte Hiluszeichnung mit besenartiger, perihilärer Strangzeichnung, Verdichtungsherde in der Lunge, Dreiecksform, Basis gegen die Lungenwurzel, reicht selten bis zur Pleura, in Heilung Aufhellung mit mehr oder weniger starker Bronchuszeichnung, Emphysem
interlobäre Verschattung, Aufhellung mit Interlobärschwarte.

Ich kann es mir nicht versagen, noch einmal auf den für Syphilis so charakteristischen Befund des Befallens des Mittellappens und rechten Unterlappens zurückzukommen. Es wird hier hervorgehoben, daß die Verschattung ihren stärksten Punkt in einem gewissen Abstande von der Lungenwurzel hat. Das findet meiner Meinung nach seine einfache Begründung durch den anatomischen Situs. Beginne ich mit der linken Seite, so verläuft zunächst der linke Hauptbronchus in

starkem Strange eine Strecke weit in die Lunge und teilt sich dann mit starker Verzweigung in größere Äste. Der untere verläuft eine Weile noch geschlossen, um sich dann rasch aufzufasern. Demgegenüber zeigt der rechte den Abgang eines größeren Astes kurz nach dem Eintritt in die Lunge. Dieser fasert sich sehr bald in feinere Äste auf. Die Versorgung des mittleren und besonders unteren Lappens geschieht zunächst durch einen starken Stammbronchus, von dem aus dann größere sich erst später verzweigende Teilbronchien ausgehen. Diese Hauptverzweigung liegt in einem Abstand vom Lungenhilus, der genau der Entfernung, die auf Röntgenbildern in die Erscheinung tritt, entspricht. Die Zeichnung im rechten Mittelfeld ist auch anatomisch erheblich stärker als wie links. Mithin eine größere Möglichkeit, stärkere Bindegewebsabschnitte zu befallen. Das erklärt wohl, daß man so häufig bei Röntgenaufnahmen von Lungensyphilis eine deutliche Strangzeichnung in das linke Oberfeld sieht. Demgegenüber bleibt das rechte Oberfeld fast frei und erst am unteren Rande des Ober- oder wohl richtiger oberen Rande des Mittelfeldes erscheint die stärkste Verschattung. Am deutlichsten erscheinen die Veränderungen aber in der vom eigentlichen Hilus abgesetzten Zone, was anatomisch genau dem Verlaufe des Hauptbronchus für Mittel- und Unterlappen entspricht. Hat aber die Syphilis ihren Hauptangriffspunkt im Bindegewebe, so wird dieses natürlich vornehmlich um die Hauptbronchien zu finden sein, was ja auch seine Erklärung in der eben genannten Verdichtung findet, die weniger als eine Drüsenverdichtung anzusprechen ist, wie sie der Tuberkulose eigentümlich ist, als vielmehr als Ausdruck einer Sklerosierung des gerade hier auch physiologisch bereits sehr dichten Bindegewebes. Dieses peribronchiale Bindegewebe aber setzt sich längs den Hauptbronchien fort, und das erklärt die so überaus charakteristische Verdichtungszeichnung, die je weiter der Schatten in den Unterlappen verfolgt wird, auch umso weiter von dem Gefäßschatten abrückt, und so nur röntgenologisch den anatomischen Verlauf des Bronchus erkennen läßt. Je klarer diese Verhältnisse herauskommen, umso größer erscheint mir die Gewähr, daß keine Tuberkulose vorliegt, die ja doch im wesentlichen durch ein Befallensein der hilären und peribronchialen Lymphknoten charakterisiert

wird. Es muß also, wenn eine Verstärkung des Hilusschattens zu erkennen ist, diese in mehr knotiger Form in die Erscheinung treten, während die syphilitischen Veränderungen längs gestreckt den Verlauf von Bronchien und Gefäßen erkennen lassen. Gerade bei der anatomischen Skizzierung des Befundes an den Lungendrüsen war ja eigentlich auffallend, daß an diesen Lymphknoten, abgesehen von einer primären starken Schwellung, keinerlei spezifische Veränderungen zu finden waren.

Immerhin ist doch die syphilitische Erkrankung der Lunge ein seltenes Vorkommen, und die Zahl der Fälle, die einer scharfen Kritik standhalten, ist so überaus groß nicht. Es ist mir möglich gewesen, in den Besitz von vier Krankengeschichten zu kommen, die zur Diagnose „Lungensyphilis“ geführt haben. Über diese Fälle möchte ich nun berichten.

A. Fuhrunternehmer, 53 Jahre alt.

I. Krankenhaus Bethanien, Hörde.

Vorgeschichte:

In der Kindheit ist A. nicht ernstlich krank gewesen, wenigstens können keinerlei Angaben über schwere Erkrankungen gemacht werden. Auch über die Art und Schwere der von ihm durchgemachten Kinderkrankheiten vermag A. nichts auszusagen. Ist dann 1889/1894 Soldat gewesen. Während der Militärzeit habe sich Patient eine Gonorrhoe zugezogen, die aber nicht schwer gewesen und gut ausgeheilt sei, ihm keinerlei Beschwerde gemacht habe. Nach der Militärzeit ist Patient in einem Fuhrgeschäft tätig gewesen. Dabei habe er oft Gelegenheit gehabt, in Wirtshäusern einzukehren, wobei es dann zu reichlichem Alkoholgenuß in Form von Schnaps und Bier gekommen sei. Da Patient die Altersgrenze überschritten hatte, ist er nicht zum Kriegsdienst eingezogen worden. Im Jahre 1922 will Patient einen Typhus durchgemacht haben, der aber gut ausgeheilt sei.

Die Erkrankung, wegen welcher Patient jetzt in Behandlung steht, beginnt nach seinen Angaben vor 3 Jahren im Frühjahr. Damals hat Patient wegen Grippe und Rippenfellentzündung zu Hause krank gelegen. Er ist hauptsächlich mit Umschlägen und Abwaschungen behandelt worden. Seitdem hat er stets Beschwerden gehabt, die sich wohl für einige Zeit verloren haben, aber stets wieder von neuem aufgetaucht sind. Hauptsächlich klagte er über starken Husten und Neigung zu Erkältungen. Der Auswurf ist angeblich nicht sehr stark gewesen, eigentlich nur des Morgens etwas. Stärkere Müdigkeit und leichte Schwindelanfälle haben ihn dann gezwungen, den Außendienst in seinem Beruf aufzugeben. Bei einem der eben genannten Anfälle will Patient ohnmächtig geworden sein. Diese Beschwerden hat er angeblich in wechselndem Maße gehabt, und alle versuchten Behandlungsmethoden haben keinen Erfolg gehabt, eine dauernde Besserung nicht zu erzielen vermocht. Seit dem letzten Winter (1926/27) haben dann die Beschwerden zugenommen. Vor allem ist der Auswurf stärker geworden, aber auch jetzt hauptsächlich nur des Morgens. Er sei teilweise sehr dick gewesen, habe meist gelblich ausgesehen. Nach den Angaben ist auch Blut im Auswurf gewesen, aber stets erst am Ende der teilweise sehr quälenden Anfälle, woraus wohl der Schluß gezogen werden dürfte, daß es Reizblutungen der obersten Luftwege gewesen sind. Die Beschwerden, die in zunehmender Atemnot bestanden, haben sich besonders des Nachts bemerkbar gemacht, so daß er nicht mehr im Bett liegen konnte. Er mußte aufsitzen und hat dann Linderung verspürt. Seit 8 Wochen steht Patient im Krankenhause

„Bethanien“ zu Hörde in Behandlung. Seit dieser Zeit haben vor allem die Schwindelanfälle vollkommen nachgelassen, und es hat sich eine rasch zunehmende, ihm selbst wahrnehmbare Besserung gezeigt. Er fühlt sich kräftiger und der Appetit hat sich wesentlich gebessert, insbesondere könne er, wenn er langsam gehe, wieder weitere Strecken zu Fuß zurücklegen, ohne sehr angestrengt zu sein. Der Auswurf sei nur noch ganz gering; die Arbeit, die ihm eine Zeitlang schon recht schwer gefallen sei, werde ihm jetzt leichter, und er könne dem Geschäft ohne Anstrengungen vorstehen. — Der Alkoholgenuß ist, wie oben erwähnt, früher sehr stark gewesen, er raucht nach seinen Angaben auch jetzt noch viel Zigarren. — 2 Kinder leben, 3 sind gestorben, davon 2 an Diphtherie. — Ist auf der inneren Station (leitender Arzt: Dr. Koch) im Krankenhause „Bethanien“ zu Hörde wegen Emphysem und Bronchitis in Beobachtung gewesen.

Befund:

Großer, breitschultriger Mann mit leicht ergrautem Haar. Geht auf alle Fragen sofort ein und erteilt, teilweise nach kurzem Nachdenken gern Auskunft. In den Gesichtszügen keine Anzeichen von stärkerer Nervosität, auch Querfragen werden beantwortet, und vom Thema abweichende Bemerkungen werden aufgenommen. Bei den Bewegungen, die nicht allzu langsam erfolgen, keine größere Atemnot oder etwa deutliche Cyanose bemerkbar. Nach Treppensteigen zeigt sich aber doch noch einige Atembeklemmung. — Die Pupillen sind gleichweit, gut und gleichweit gerundet, von gleicher Pigmentierung. Sie reagieren auf Lichteinfall ausgiebig. Die Convergenz ist gut. Der Cornealreflex ist beiderseits lebhaft. Die Conjunktiven werden fest geschlossen gehalten. Der Facialis zeigt auf beiden Seiten und an allen Aesten durchaus der Norm entsprechende Verhältnisse. Die Zunge, die dick ist und nicht allzu starke Follikelzeichnung zeigt, wird gerade herausgestreckt. Weicher und harter Gaumen sind nicht sehr scharf gegeneinander abgegrenzt. An dem ersteren zeigen sich keine krankhaften Veränderungen. Die Mandeln sind von normaler Größe und ohne Besonderheiten. Der Kehlkopf zeigt keinerlei krankhafte Veränderungen. Die Sprache ist rein, unbehindert. Die rechte Nase ist ohne irgendwelche Besonderheiten, in der linken ist die Nasenscheidewand leicht vorgewulstet. Die fachärztliche Untersuchung durch Herrn Oberarzt Dr. Nüssmann — Luisenhospital — Dortmund hat an Kehlkopf, Nase und Nebenhöhlen keinen krankhaften Befund erheben lassen.

Die Haut des Thorax ist glatt, ohne Veränderungen. Der Brustkorb mit leichter Andeutung von Fassform wird ausgiebig bewegt und zeigt auf beiden Seiten gleichmäßige Verschieblichkeit.

Kreislauforgane.

Herz links fast bis zur Mamillarlinie reichend, findet sich als obere Dämpfung im linken 4. Intercostalraum. Rechts entlang des rechten Brustbeinrandes. Der Spitzenstoß ist weder sicht- noch fühlbar. An der Brustwand kein Schwirren zu fühlen. Oberhalb des Brustbeines keine Pulsation. Die Tätigkeit des Herzens ist gleich- und regelmäßig.

Die Töne sind leise, aber rein. Die Aorten- und Pulmonaltöne von gleicher Stärke. Keine sehr deutliche Arteriosclerose der Gefäße. Riva-Rocci 160 mm Hg. Der Puls ist kräftig, gleich- und regelmäßig. Das Blutbild, dessen genaue Zahlen sich nicht mehr ermitteln lassen, zeigte bei 17% Lymphocyten keine Eosinophilie. Wassermann'sche Reaktion im Blut. + + + +

Atmungsorgane:

Die Lunge steht vorn im 6. Intercostalraum mit guter Verschieblichkeit. Hinten unten findet sich die Grenze zwischen dem 10. und 11. Dornfortsatz. Hier ist die Verschieblichkeit nur sehr gering. Perkutorisch zeigt die Lunge keinen krankhaften Befund. Man hört vorn rechts mehr als links bronchitische, vorwiegend inspiratorische Geräusche von nicht immer gleicher Stärke. Während stellenweise scharfes Vesiculäratmen zu hören ist, ist namentlich rechts, das Atemgeräusch stark abgeschwächt, jedoch auch dann frei von Nebengeräuschen. Der Stimmfremitus zeigt keine für die Diagnose verwendbare Abweichungen. Im Sputum sind keine elastischen Fasern gefunden worden, ebensowenig Tuberkelbazillen. Eosinophile haben sich nur in nicht nennenswerter Menge gezeigt.

Röntgenologische Untersuchung:

Ganz rechte Lunge weniger lufthaltig als linke. Die Rippenzwischenräume rechts schmaler als links. Auf den ersten Blick imponiert die entschieden stärkere Hiluszeichnung rechts als links, die sich auch rechts stärker nach unten zieht. Die Umgebung dieser stärkeren Hiluszeichnung zeigt auch strangförmige und diffuse Fleckenzeichnung in das umgebende Lungengewebe. Die mediane Hälfte des rechten Zwerchfells ist concav im geschwungenen Bogen zum rechten Hilus ausgezogen, und die Annahme erscheint wohl nicht unberechtigt, daß durch diese Veränderung der rechte Hilusschatten herabgezogen ist. Vor dem Röntgenschirm war die Zwerchfellverschieblichkeit rechts bedeutend geringer als links. Auf dem 2. Film vom 22. 8., nach der Behandlung, ist die Lungenzeichnung rechts klarer, und der Hilus erscheint entschieden weniger breit, dagegen scheinen die Veränderungen am linken Hilus zugenommen zu haben, sowohl was den Hilusschatten selbst, als auch was die Strangzeichnung in die unmittelbare Umgebung betrifft. Diese Verschattung ist aber nicht stark genug, als daß man nicht die Lungenstruktur noch hindurch erkennen könnte. Der Gefäßschatten ist im oberen Teil deutlich verbreitert, ohne das sich irgendwelche aneurysmatische Erscheinungen erkennen lassen.

Die Untersuchung des Abdomens ließ einen krankhaften Befund nicht erkennen. Leber und Milz waren nicht palpabel.

Der Urin war von normaler Farbe und Beschaffenheit. Eiweiß und Zucker ließen sich nicht nachweisen. Im Sediment fanden sich keine krankhaften Bestandteile.

Der Stuhlgang war stets normal und ließ nichts Pathologisches erkennen.

Neurologisch bot Patient keinerlei Besonderheiten. Die Reflexe waren gleichmäßig stark. Lumbalpunktion wird abgelehnt.

Drüsen ließen sich keine finden.

Während der Beobachtungszeit hat Patient keine Temperatursteigerungen gehabt.

Patient hat während der Behandlungszeit 5 gr Neosalvarsan intravenös erhalten.

1. Nachuntersuchung vom 2. 8. 27:

Der Allgemeineindruck ist der einer sichtlichen Besserung. Die im Anfange vorhandene Müdigkeit ist fast völlig verschwunden. Patient macht einen frischen lebhaften Eindruck. Nach Bewegungen zeigt sich keine Atemnot. Die zur Untersuchung geforderten Atembewegungen werden in guter Breite und ohne Anstrengung durchgeführt. Dabei bemerkt Patient, daß er vor ganz kurzer Zeit so nicht habe atmen können.

Ueber der Lunge hört man im 2. und 3. Rippenzwischenraum rechts hinten abgeschwächtes Atmen, auch ist perkutorisch eine geringe Schallverkürzung an derselben Stelle nachzuweisen. Sonst finden sich keine ins Gewicht fallende Abänderungen des Atemgeräusches.

Blutbild:

Hämoglobin 130% Sahlivert. Krythrocyten 4,1 Millionen; der Farbeindex 1,27. Leukocyten 4500 bei normaler Temperatur. Kosinophile 5%. Segmentformen 56%, Lymphocyten 30%, Monocyten 9%. Polychromasie wird einmal positiv gefunden.

---

2. Nachuntersuchung vom 22. 10. 27:

Subjektiv sind die Beschwerden, wegen derer Patient in Behandlung kam, auch in letzter Zeit noch bedeutend gebessert. Aber Patient hat sich bei einem nächtlichen Gang in den Stall erkältet.

Über der Lunge hört man links oben bis zum 3. Dornfortsatz deutliche inspiratorische bronchitische Geräusche. Vorn rechts und in der rechten Brustseite ist das Atemgeräusch schwächer als links, ohne Nebengeräusche.

Die Bauchdeckenreflexe sind heute nicht einwandfrei auslösbar. Von den Cremasterreflexen ist der rechte erhalten, der linke nicht auslösbar. Patellar- und Achillessehnenreflexe sind ohne Besonderheiten. Kein Babinski, kein Cohn-Oppenheim. Der Romberg wird negativ gefunden. Die Sensibilität ist ohne Abweichungen von der Norm.

Wassermannsche Reaktion im Blut: + + + +

Meinicke Trübungsreaktion: + + +

1928 im März: Patient stellt sich erneut vor. Deutliche stridoröse Geräusche bei der Atmung, vorwiegend inspiratorischer Natur. Die Lungenuntersuchung zeigt eine rechts stärkere diffuse Bronchitis mit in- und exspiratorischen Geräuschen. Besonders rechts hinten unten besteht ein grober Katarrh. Es sind aber keine Rasselgeräusche hörbar. Patient wird zur Durchführung einer Malariakur in stationäre Behandlung genommen vom 9. 3. –11. 4. Am 10. 3. wird intramuskulär sanguis übertragen. Darauf am 12. abends 38,8. Die Temperatur bleibt ziemlich hoch, an 38°, bis am 16. nachmittags 39,7° der erste gerechnete Anfall

einsetzt. Es handelt sich um eine cotidiana. Am 16. bereits werden Plasmodien nachgewiesen, am 20. und 21. wird die Kur mit jeweils zwei Tabletten Chinin à 0,3 gedämpft, weil starke Atemnot und bedrohliche Herzerscheinungen (kleiner aussetzender Puls, Arhythmien) auftreten. Cardiaca, Digalen. 21. 3. Urin: Eiweiß positiv, im Sediment granulierte und hyaline Zylinder, rote und weiße Blutkörperchen (bei Aufnahme (+), im Sediment nur reichlich weiße Blutkörperchen). Am 31. 3. nach dem zwölften Anfall wird die Kur abgebrochen. Patient ist seit dem 7. 4. vollkommen fieberfrei. Das Gewicht betrug am 12. 3. 181, am 11. 4. 167 Pfund. Auswurf besteht auch nach der Kur. Er ist leichter löslich und nimmt gegen Ende der Behandlung an Stärke ab. Von dem oben angegebenen Lungenbefunde lassen sich keine Abweichungen bei Entlassung feststellen. Patient kann ohne Mühe kleinere Wege machen, und die Erholung schreitet überraschend schnell vorwärts.

Anfang Mai stellt sich Patient erneut vor. So gut auch das Allgemeinbefinden ist, lassen sich irgendwelche therapeutischen Erfolge zurzeit nicht feststellen. Es besteht nach wie vor eine starke Bronchitis mit pfeifendem Atemgeräusch, es wird noch immer über Hustenbeschwerden geklagt. Die Verhältnisse bei der klinischen Untersuchung sind über den Lungen noch dieselben: vorwiegend rechtsseitige, mehr in den unteren Abschnitten bestehende Bronchitis mit teilweise auch exspiratorischen Geräuschen. Bei der ambulanten Behandlung lassen sich, so verdächtig auch der Charakter des Atemgeräusches ist, keine Anhaltspunkte für größere Bronchiektasien gewinnen.

Röntgenaufnahme vom 11. 4. 28:

Die Zeichnung in der Umgebung des linken Hilus ist beträchtlich zurückgegangen. Nur mehr eine etwa fingerkuppengroße infiltrierte Zone, die aber nicht von gleichmäßiger Dichte ist. Die Zeichnung im linken Oberfeld ist unklar geworden, fast an exsudativtuberkulöse Herde erinnernd. Sie reicht verstärkt bis weit infraclavikulär, hört dann ohne scharfe Begrenzung auf, im Mittelfeld keine Herdzeichnung. Der Gefäßbandschatten ist stark verbreitert. Der rechte Hilus ist zapfenförmig ausgezogen, intensiv verschattet. Die Verdichtungsherde in etwa fingerdickem Abstande vom Hilus mit der stärksten Stelle nach unten haben an Intensität gegenüber der letzten Aufnahme verloren. Es scheint sich eine Interlobärschwarte zwischen dem rechten Mittel- und Unterlappen auszubilden. Der rechte Hauptbronchus springt scharf gegen das Lungengewebe vor. Das Zwerchfell ist im inneren Drittel mit einer deutlichen Zacke nach oben ausgezogen. Im äußeren Drittel finden sich kleinere, über dem Zwerchfell gelegene Verdichtungsherde; nach dem Randsinus zu erscheint die Lungenzeichnung klarer. Eine kleinere, narbige Verwachsung zieht in Strangform von der eben erwähnten verdichteten Stelle zur Pleura costalis.

Am 29. 5. 28 stellt sich Patient auf unsern Wunsch erneut vor Klinisch lassen sich keine wesentlichen Abweichungen von den oben skizzierten Befunden feststellen. Weder eine spürbare Besserung noch eine Verschlechterung des Zustandes und des Lungenbefundes insbesondere sind nachweisbar. Die Röntgenaufnahme der Spitzenfelder von

demselben Tage zeigt eine erhebliche Besserung des letzten Befundes. Hier aber zum ersten Male fällt eine stärkere Verziehung der unteren Trachea nach rechts hin auf. Das peribronchiale Bindegewebe erscheint außerordentlich stark infiltriert. Es ist deutlich verbreitert. Die linke Spitze ist bis auf eine kleine, etwa erbsengroße, nicht gleichmäßig getrübte Stelle frei. Vom Hilus aus ziehen sehr starke Stränge nach oben. Die Lungenzeichnung selbst erscheint klar. Nur in den direkt der Wirbelsäule benachbarten Teilen des Oberfeldes erscheinen kleinfleckige Trübungen. Das untere Oberfeld erscheint frei. Keine Kalkablagerungen. Dem gegenüber ercheint das rechte Oberfeld, wie auch bei der letzten Aufnahme frei. Außer wenigen starken Strängen ist hier nur nach dem Mittelfeld zu eine stärkere Lungenzeichnung zu erkennen. Der obere Gefäßschatten ist deutlich verbreitert. Die Rippenknorpel sind schmal und zeigen nur geringe Kalksäume. Von der Verdichtung des linken Oberlappens, die auf dem letzten Röntgenfilm so überaus deutlich in die Erscheinung trat, ist nichts mehr zu erkennen. Keine Schwartenbildung, keine Adhaesionen erkennbar. Die so bedrohlich erscheinende Trübung ist völlig wieder aufgehellt, so daß die Gefahr der durch die Therapie geweckten linksseitigen Spitzentuberkulose als behoben gelten kann.

B. 60 Jahre, Platzmeister seit 1891.

Medizinische Universitätsklinik Münster i/Westf.

Diagnose: Lues III, Aortenlues, Sekundäre Anämie (Abgeheiltes Ulcus ventriculi), Herzinsuffizienz, Seborrhoisches Eccematoid.

Aufg. 28. 2. 27 — 5. 8. 27,

Gewicht 60 kg. Größe 1,82 m

Familienanamnese:

Verheiratet, Frau mit 35 Jahren 1908 an Lungenentzündung gestorben. Im September 1908 wieder geheiratet. Zweite Frau 1918 am Schlaganfall gestorben. Ein Kind aus deren erster Ehe. Er selbst hat von der zweiten Frau des Alters wegen keine Kinder. 3 gesunde Kinder von der ersten Frau.

1 Stiefschwester an Lungentuberkulose gestorben.

Eigene Anamnese:

Als Kind nicht krank gewesen. Als Zimmermann gelernt, nicht aktiv gedient wegen schwacher Brust und starker Krampfaderbildung. 1909 Lungenentzündung, 4 Wochen im Krankenhaus, danach völlige Erholung.

Während des Krieges wegen des Alters nicht zum Heeresdienst eingezogen. 1923 Rippenfellentzündung rechts, keine Punktion, etwa 4 Wochen in Krankenhausbehandlung. Wegen Furunkel und Entzündung am Fuß später krank gefeiert.

Frühjahr 1926 von April bis Ende Mai krank gefeiert wegen Schmerzen in beiden Beinen bes. bei Witterungswechsel. Der Appetit war schlecht. Kein Aufstoßen, kein Erbrechen. Stuhlgang öfters verstopft, sonst normal. Allgemeine Mattigkeit. Von Juni 1926 bis Januar 1927 wieder gearbeitet. Hört seit einigen Jahren schwer, ohne daß er einen Grund angeben kann.

1916—17 ein Geschwür am Penis, das aber schnell verheilt sei. Vom behandelnden Arzt ist ihm gesagt worden, es handele sich nicht um Syphilis. Dann traten wieder starke Schmerzen in beiden Füßen und Unterschenkeln auf. Die Schmerzen lokalisierten sich besonders in der Muskulatur und waren bei Witterungswechsel besonders lebhaft.

Allgemeine Mattigkeit.

Esslust leidlich, keine Übelkeit, kein Erbrechen, kein Sodbrennen, Stuhlgang geregelt, Gewichtsabnahme. Kein Husten, kein Auswurf. Seit Januar etwa das blasse Aussehen,

Vor 8 Tagen auf der Zunge einzelne kleine Pusteln, keine Schmerzen in der Zunge.

Abends öfters Frösteln.

Keine Nachtschweiße und Herzklopfen. Bei der Arbeit kurzatmig, keine Anfälle von Atemnot.

Befund:

Großer Mann, auffallend blasse, leicht gelbliche Haut- und Schleimhäute, keine Zyanose. Ernährungszustand unter Mittel. Muskulatur wenig entwickelt. Leichte Ödeme an beiden Unterschenkeln; in beiden Achseln einzelne kleine Drüsen.

Schädel: Nervenaustrittsstellen o. B.

Augen bewegungsfrei. Pupillen eng.

Träge Reaktion auf Licht und Konvergenz. Auf dem linken Auge Wundstar.

Zunge feucht, nicht belegt. Pupillen nicht atrophisch, keine Entzündungserscheinungen.

Gebiß defekt, Kauflächen ausreichend.

Rachenorgane o. B.

Hals-Schilddrüse: o. B.

Brustkorb flach, symmetrisch. Atemexkursionen ausgiebig; vielleicht leichtes Nachschleppen in den rechten, unteren Partien.

Lungen: Grenzen regelrecht und gut verschieblich. Klopfschall durchweg normaler Lungenschall. Atmung vesikulär. Über beiden Lungen, besonders in Höhe beider Hili und der unteren Partien einzelne diffuse bronchitische Nebengeräusche.

Herz: innerhalb normaler Grenzen und Konfiguration.

Gefäßbanddämpfung nicht verbreitert. Töne rein. 2. Aortenton vielleicht etwas betont, keine Nebengeräusche.

Blutdruck: 110/65 Hg.

Gefäßrohr: derb, elastisch, geschlängelt.

Puls: gleichmäßig, voll, mittelkräftig, nicht beschleunigt.

Leib: Bauchdecken weich, Konfiguration normal.

Kein Druckschmerz, keine sicher krankhaften Resistenzen.

Leber und Milz nicht nachweislich vergrößert.

Nervensystem: sämtliche Reflexe normal und auslösbar, keine krankhaften Reflexe. Sensibilität intakt.

Urin: Eiweiß, Zucker, Urobilinogen nicht vermehrt.

S. R. 46 mm.

3. 3. 27 Lumbalpunktion: Liquor klar, nicht verfärbt. Zellen 4, Nonne leichte Opalescenz, Weichbrodt: Trübung. Wassermann Reaktion und Goldsol im Liquor negativ. Im Blut: Wa. R. ++. Sachs-Georgi ++, Meinicke ++.

25. 3. 27 Klagen über Druckgefühl in der Magengegend nach dem Essen, Appetitlosigkeit, Verschlechterung des Allgemeinzustands, Zunahme der Anaemie Röntgenologisch: Verdacht auf Ulcus duodeni,

9. 4. 27 Unter Salyrgan, Neo-Salvarsankur Besserung des Allgemeinzustands und der Magenbeschwerden. Besserung der Diurese. Blutbefund unverändert.

31. 5. 27 Lungen perkussorisch und auskultatorisch o. B. Herz links in der Mamillarlinie, Töne unten links neben dem Sternum verwaschen, kein deutliches Geräusch, aczentuierter 2. A. T. Blutdruck 110/65 Hg. Beide Achillessehnenreflexe fehlen. Urin: Albumenspuren, S.—, Ubg. leicht vermehrt.

20. 6. 27 Quecksilbersalvarsankur beendet. Zur weiteren Besserung der Anaemie intraglutaeale Vollblutinjektion.

5. 8. 27 Unter Vollblutinjektion und 10 Höhensonnenbestrahlungen leichte Besserung des Blutbefundes. In kassenärztliche Behandlung entlassen.

Während der ganzen Behandlungszeit war die Körpertemperatur normal, die Pulszahlen bewegten sich zwischen 68 und 90 Schlägen in der Minute.

In den ersten Wochen der Behandlung waren die Blutproben im Stuhl positiv.

Röntgenbefunde:

1. 3. 27 Lungenaufnahme:

Lungen im ganzen gut lufthaltig, auf der rechten Zwerchfellkuppe eine kleine Zacke. Beiderseits sehr kräftiger Hilus mit perihilös etwas vermehrter Zeichnung, die besonders rechts unterhalb des Hilus gefleckt erscheint. Starke Verkalkung der I. Rippenknorpel. Herzschatten nicht verbreitert, Aorta verlängert und verbreitert. Vereinzelt feinere Stränge im Bereiche des rechten Mittellappens zur Pleura. Der Mittellappen läßt im ganzen eine stärkere strangige Zeichnung erkennen. Die Zeichnung in der Gegend des linken Hilus ist weniger stark, keine Stränge ins Unterfeld, vielmehr in der Gegend des Hilus dichtere Partien mit ganz vereinzelt ins Oberfeld ziehenden Strängen.

1. 3. 27 Magendurchleuchtung:

Ösophagus gut durchgängig. Magen füllt sich bei gutem Tonus in Angelhakenform mit dem caudalen Pol in der Interspinallinie. Baldige Entleerung durch das Duodenum. Druckpunkt oberhalb des Nabels.

Nach etwa 4 Std.: Magen und Duodenum leer. Kontrastbrei praecoecal.

Nach etwa 8. Std.: Kontrastbrei im Col. asc. und Quercolon, das im ganzen ziemlich tief steht.

1. 3. 27 Magenaufnahme:

Magen in Hakenform mit großer Zähnelung der gr. Curvatur. Vergrößerter Bulbusschatten, der an der unteren Kante mehrfach zackig deformiert ist.

Bulbuskontrolle:

Gute Entleerung bis auf einen etwa haselnußgroßen Rest. Auch hier auf allen Aufnahmen zackige Ausläufer der unteren Bulbuskante.

3. 3. 27 Lungenaufnahme:

Lungen im ganzen gut lufthaltig, auf der rechten Zwerchfellkuppe eine kleine Zacke. Beiderseits sehr kräftiger Hilus mit perihilös etwas vermehrter Zeichnung, die besonders rechts unterhalb des Hilus gefleckt erscheint. Starke Verkalkung der I. Rippenknorpel. Herzschatten nicht verbreitert, Aorta verlängert und verbreitert.

3. 3. 27 Herzfernaufnahme:

Lungen im ganzen gut lufthaltig. Zwerchfell gut gekuppelt. Am rechten Zwerchfell seitlich eine kleine Zacke. Im ganzen sehr kräftiger Hilus mit zahlreichen Kalkherden. Absteigend besonders rechts sehr vermehrte Zeichnung. Herzschatten nicht verbreitert. Aortenschatten beträchtlich verlängert, Aortenbogen springt stärker vor.

Stark verkalkte Rippenknorpel.

II. Aufnahme: 12. 1. 28—31. 1. 28. Leichte Temperaturen bis 37,5°

Befund der Hautklinik vom 31. I.: alte depigmentierte Lues III Narben mit Hyperpigmentation der Ränder von überhandflächen Größe in der Gegend der linken Leistenbeuge. Ebensolche, aber kleinere Narben am Halsnacken rechts. Ausgesprochene Fettigkeit der Hautoberfläche und schmutziggraue Verfärbung der Haut. Daneben besteht ein über den ganzen Körper einschließlich behaarten Kopf, Gesicht, ausgebreitetes seborrhoisches Ekzematoid. Zahlreiche Kratzstriemen an den Extremitäten und am übrigen Körper.

Behandlung:

Körper und untere Extremitäten: Zinköl mit 5% Tumenol.
Rumpf: Tumenol-Zinkschüttel.
4 2. 1/2% Salizyl-Vaseline.
7. 2. Seit einigen Tagen abends leichte Temperatursteigerung ohne wesentlichen objektiven Befund. Leichte Dämpfung in den hinteren oberen rechten Lungenpartien und verschärftes Atmen an den gleichen Stellen. 3% Tumenol-Zinköl.
9. 2. Starkes Nässen der Haut des Scrotums: Salizyl-Resorzin-Umschläge Bromo-Stronthiuran.
11. 2. Salizyl-Vaseline. Bromo-Stronthiuran.
13. 2. 1/2% Salizyl-Vaseline. Aceton-Teer an den Händen.
15. 2. Bromo-Stronthiuran.
16. 2. 3% Tumenol-Zinköl.
20. 2. Hat Kot und Urin unter sich gelassen. Salizyl-Diachylon an den Händen.
22. 2. Zinc. stearinic. 10% Lanolin.
23. 2. Bromo-Stronthiuran.
28. 2. 1/2% Salizyl-Vaseline.
2. 3. 39° Temperatur. Otitis externa.
4. 3. Am Körper Puder. Im Gesicht 2% Salizyl-Diachylon.
14. 3—17. 3.: 5% Carbonal-Zinkpaste. 31. 1. bis 25. 2. Temperatur bis 37,6: Ab 26. 2. über 38°, seit 14. 3. unter 37,1°, Gewicht 66,5 zu 68,5

III. Aufnahme: 17. 3. 28—22.5. 28.

Befund der II. und III. Aufnahme in der Univ.-Med.-Klinik.

Vorgeschichte siehe Krkbl. 1927. (28. 2.—5. 8. 27)

Nach Entlassung aus der Klinik Fortsetzung der Bismogenolbehandlung durch den Kassenarzt (Dr. Bludau, Warendorf) bis zur 12. Injektion ohne Beschwerden.

2. Bismogenolkur Oktober/Dezember 1927, nach Untersuchung in der Ambulanz der Med. Klinik, durch den Kassenarzt. Auch dabei beschwerdefrei und gut erholt. Seit etwa 4 Wochen Hautausschlag mit starkem Juckreiz, besonders nachts, zunächst über den Handgelenken, dann in den Kniekehlen und in den Schenkelbeugen, später an Armen und Gesicht. Fühlt sich seitdem auch zunehmend hinfälliger, vermehrte Schwellung der Füße, zunehmende Kurzatmigkeit. Schlaf sehr schlecht.

Befund:

Groß, mittelkräftig, herabgesetzter Ernährungszustand. Blasse Haut und Schleimhäute. Ausgedehnter, fleckenförmiger, teils flächenhaft konfluierender, leicht schuppender blaß-rötlicher Hautausschlag an Brust, Armen und Handgelenken sowie im Nacken und Gesicht, an Bauch und Beinen.

(Hautklinik: Seborrhoisches Eccematoid). Spuren Oedem an beiden Füßen.

Rachenorgane: o. B.

Etwas tiefer Brustkorb von mäßiger Atemdehnung und tiefstehende, gut verschiebliche Lungengrenzen. Lauter, tiefer Lungenschall, über den abhängigen Partien verlängertes vesikuläres Inspirium, keine Nebengeräusche.

Herz: links in der Medioklavikularlinie, rechts 1 cm vom Sternalrand. Gefäßband perkussorisch nicht sicher verbreitert. Herztöne leise, etwas unrein. Nirgends deutliches Geräusch. 2 A. T. = 2 P. T. Gefäße prall elastisch, Puls von mäßiger Füllung und mittlerer Spannung, regelmäßig 23, 24 je 15 Minuten in Ruhe. Blutdruck 120/65 Hg. Leichte Kurzatmigkeit beim Sprechen.

Leib: leicht gespannt, nicht aufgetrieben. Kein Druckpunkt. Leber und Milz nicht nachweislich vergrößert. Nervensystem: Hirnnerven o. B. Bauchdecken-, Kremaster und Patellarreflexe gut auslösbar. Achillessehnenreflexe fehlen.

Röntgenbefunde vom 13. 1. 28.

Herzdurchleuchtung: Zwerchfell gut gekuppelt. Rechter Zwerchfellwinkel verstrichen. Herzschatten i. g. etwas vergrößert. Pulmonalbogen springt etwas stärker vor. Aorta besonders in aufsteigendem Teile verbreitert und randbildend. Im ganzen verlängerter und vorspringender Aortenknopf.

Herzfernaufnahme:

Lungen gut lufthaltig. Zwerchfell relativ tiefstehend, leidlich gut gekuppelt. Im Hilus einige Kalkherde sichtbar. Vermehrte perihilöse Zeichnung. Herzschattten relativ schmal. Aortenschatten verlängert und verbreitert.

Verlauf:

Karellkur 3 Tage 800 Milch, Kal. jodat. 10/200, 2 mal tgl. 1 Eßlöffel, Digipuratum 2 × 15 Tr., Coffein 0,2 2 mal tgl. per os.

17. 1. 28. Unter Tumenol-Zinkpaste wesentliche Besserung des Hautausschlags. Abblassung, weniger Schuppen, weniger Juckreiz.

Ausschwemmung von latentem Oedem. Gewichtsabnahme von 69,2 auf 66,4. Fühlt sich in den letzten Tagen sehr hinfällig und sieht elend aus.

21. 1. 28: Schlechterer Allgemeinzustand, bei Zunahme der Hautrötung mit nässenden Stellen am Skrotum und in den Leistenbeugen, leichtes Oedem des Gesichts.

Urin: Eiweiß, Zucker negativ. Sediment: zahlreiche Plattenepithelien und Bakterien.

Herzbefund wie bei der Aufnahme. Puls voll und kräftig, regelmäßig, Diurese gut.

Nach Ansicht der Dermatologen (Prof. Stühmer) liegt ein unspezifisches seborrhoisches Eccematoid vor. Auch für Bismutexanthem kein rechter Anhalt.

26. 1. 28 Blutbefund: Haemoglobin 46% Erythrocyten 3350000, Leukocyten 9500.

31. 1. 28 Zur Behandlung der Hauterkrankung in die Univ. Hautklinik verlegt.

17. 3. 28 Nach Behandlung in der Hautklinik kommt Patient wieder zur Aufnahme. Während der vergangenen Zeit klagte er über starke Atemnot. Jetzige Klagen: Leibschmerzen.

Befund: im wesentlichen der gleiche wie bei der Entlassung. Über der Lunge rechts hinten Mitte deutliche Schallverkürzung, einige feuchte, nicht klingende Rasselgeräusche. Patient macht sehr schwerkranken Eindruck.

Salzsäure 3 mal 10 Tropfen, ab 21. 3. 20 Tropfen Digipuratum. Ab 25. 3. 2 mal 0,2 Scillaren. Liqu. Cali Arsenicos. 3 × 3 bis 3 × 12 Tropfen.

23. 3. 28 Probepunktion negativ. Täglich subfebrile Temperaturen. Transpulmin tgl. Blutbild: 35% Haemoglobin, 4600 Leukocyten, 2880000 Rote.

28. 3, 28 Lungendurchleuchtung:

Zwerchfell o. B.! Rechte Lunge erscheint i. g. trüber als die linke. Das ganze mittlere Lungenfeld ist durch eine diffuse ziemlich gleichmäßige dichte Verschattung, die nach oben und unten scharf begrenzt erscheint, ausgefüllt. Links vom Hilus streifig und fleckige Zeichnung. Herzschatten nach links verzogen. Aorta im ganzen verlängert, im auf- und absteigenden Teil stark verbreitert. Stärker vortretender Aortenknopf. Temperaturen bis 38,6°.

28. 3. 28 Neosalvarsan. 0,3

29. 3. 28 Heute erstmalig fieberfrei und erheblich gebessertes Allgemeinbefinden. Rechts hinten Mitte noch Schallverkürzung. Keine Rasselgeräusche mehr.

31. 3. 28 Neosalvarsan 0,3.

3. 4. 28 Neosalvarsan 0,45. Besserung hält an. Patient fühlt sich wohl, steht bereits ab und zu ein wenig auf.

6. 4. 28 Neosalvarsan 0,45

10. 4. 28 Neosalvarsan 0,45.
12. 4. 28 Seit 4 Tagen bestehen starke Durchfälle, für die eine Ursache nicht zu finden ist.
14. 4. 28 Neosalvarsan 0.45.
17. 4. 28 Auf Bolus alba kein Aufhören der Durchfälle. Tinct. op. spl. täglich 12 Tropfen.
18. 4. 28 Neosalvarsan 0,45.
23. 4. 28 Stuhl in den letzten Tagen etwas fester, noch etwa 2 bis 3 mal täglich. Seit dem 14. 4. subfebrile Temperaturen. Seit dem 22. 4. Leberdiät und Hepartrat 3 mal 1 Teelöffel. Goldhammerpillen.
24. 4. 28 Neosalvarsan 0,45.
27. 4. 28 Aussehen hat sich in der letzten Zeit unter Leberdiät und Freiluftliegekuren gebessert. Fühlt sich auch besser. Die Anaemie ist noch erheblich. Haemoglobin 40%. Rote 3050000, Weiße 7100.
30. 4. 28 Neosalvarsan 0,45.
5. 5. 28 Neosalvarsan 0,3
11. 5. 28 Neosalvarsan 0,45
14. 5. 28 Neosalvarsan 0,45: i. g. 4,80

Bei der eigenen Nachuntersuchung am 18. 5.: fanden sich folgende Verhältnisse: die Schwerhörigkeit ist nach einem Bericht der Hals-, Nasen- Ohrenklinik auf labyrinthäre Schwerhörigkeit zurückzuführen. Weicher Gaumen livide, anämisch. Pupillen zeigen starke Miosis, reagieren nur langsam; das linke Auge zeigt einen alten Katarakt. Links am Hals kleine Drüsen, rechts eine kleine Kubitaldrüse. Herz: rechts oben und unten bis zur Trikuspidalis ist die Dämpfung gut einen Querfinger verbreitert. Links liegt die Dämpfung in der Mamillarlinie. Die Töne sind leise, aber rein; der zweite Aortenton nicht verstärkt. Puls: mittelkräftig, 90 in der Minute in der Ruhe. Lunge: die linke Spitze vorn hat gedämpften Schall, vorn beiderseits findet sich hypersonorer Schall, rechts hinten oben ist der Klopfschall kürzer als links. Vom rechten Hilus abwärts erstreckt sich ein etwa apfelgroßer Dämpfungsbereich nach der Peripherie zu an Breite abnehmend. In diesem Bereiche ist auch das Atemgeräusch schärfer, ohne ganz deutlich voll bronchial zu sein. Hinten unten sind unscharfe, auch exspiratorische, bronchitische Geräusche zu hören, rechts mehr als links. Teilweise ist auch leises Knarren und Brummen hörbar. Über der ganzen rechten unteren Lunge vom Hilus abwärts erscheint das Atemgeräusch durchweg rauher und nähert sich stellenweise rein bronchialem Typ. Leber und Milz nicht vergrößert.

Von den Reflexen fehlen nur die Achillessehnenreflexe beiderseits. Keine Ataxie, kein Romberg, keine Anzeichen für Tabes dorsalis. Ausgedehnte, narbige, syphilitische Hautveränderungen der linken Leistenbeuge bis zum Unterbauch hinziehend, ebensolche vereinzelt an der linken Skrotalhälfte. Auf der Glans penis in der rechten Hälfte alte Narbe eines Primäraffektes mit vereinzelten kleinen Erhebungen. Die Leistendrüsen sind nicht vergrößert. Am rechten Hals narbige, syphilitische Hautveränderungen.

Mir erscheinen aber doch die Blutverhältnisse einer kurzen Betrachtung wert: was zunächst die rote Reihe anbetrifft, so ist bereits bei der ersten Aufnahme eine starke Anämie unverkennbar; die Erythrocyten-Werte schwanken zwischen 3480000 bei der Aufnahme, 2565000 am 20. V. und 3850000 bei Entlassung. Der Hämoglobinwert betrug zu derselben Zeit 44%, 35% und 39%. Demgemäß schwankte der Färbeindex zwischen 0,63, 0,68, um bei der Entlassung auf 0,51 zu stehen. Die Anisocytose war im Anfang mäßig, bei Entlassung stark. Es fanden sich vereinzelte Poikilocyten und vereinzelt Makro- und Mikrocyten. Im differenzierten Blutbild sind diese Verschiebungen doch auch erkennbar. Die Zahl der Jugendformen ist bei der Aufnahme 3%, bei Entlassung 2% und hat ihre Höchstzahl am 31 V. mit 6%. Demgegenüber erfahren die eosinophilen Elemente eine Steigerung von 1% auf 7%. Die Lymphocyten-Zahlen sind 26% gegen 29% bei Entlassung. Die Segmentformen bewegen sich zwischen 63% und 55%, während die sonst als charakteristisch bezeichnete Mononucleose sich nicht auffinden lassen will, denn die Zahl dieser Zellformen ist 6% und 4% bei Entlassung. Die Zahl der weißen Blutkörperchen überhaupt ist zwischen 7600 und 8400, also wohl ungefähr stationär. Immerhin muß doch schon aus diesem Blutbilde wohl ein deutliches Bestehen einer langdauernden, ganz erheblichen Anämie abgelesen werden, was sich nicht nur aus dem Färbeindex, sondern auch aus dem konstanten Auftreten der Jugendformen und der Art der roten Zellformen ergibt. Die Verhältnisse bei der dritten Aufnahme zeigen ungefähr die gleichen Zahlen. Die Erythrocytenzahl ist von 3350000 auf 3650000 gestiegen, während der Hämoglobingehalt von 46% auf 40% gesunken ist, so daß der Färbeindex eine Verschlechterung von 0,68 auf 0,54 erfahren hat. Dafür aber zeigen die roten Zellformen keinerlei Abweichungen von der Norm mehr, so daß doch wohl mit einer langsam fortschreitenden Besserung zu rechnen ist. Auch die Verhältnisse des weißen Blutbildes lassen diese Deutung zu. Fanden sich bei der dritten Aufnahme noch 4% Jugendformen, so zeigte die letzte Untersuchung keine derartige Zellform mehr, wenn auch die Stabkernigen von 9% auf 12% angestiegen sind. Die Zahl der Segmentformen ist 58% zu 50%. Die Lymphocytenzahlen bewegen sich zwischen 21 und 25%, während die Monocytenzahl 6% zu 4% ist. Auch bei dieser letzten Behandlung ist auffallend das Steigen der eosinophilen Elemente, die von 2% auf 6% gefunden werden mit einem gleichzeitigen ersten Auftreten von 3% an basophilen Elementen. Es scheint also doch auch hier eine gewisse Besserung des Blutbefundes, wohl auf Kosten der eingeleiteten Therapie, in die Erscheinung zu treten!

Röntgenbefund:

IV. Aufnahme vom 28. 3. 28.

Der linke Hilus ist verbreitert mit zackiger Einziehung zum Herzschatten. Ausgeprägte Strangzeichnung eigentlich nur zum Oberfeld. Der Herzschatten scheint in der Gegend des linken Vorhofes breiter geworden; auch springt der Aortenknopf deutlich hervor. Das Herz ist i.

g. etwas nach rechts verzogen. Der rechte Hilus erscheint deutlich verbreitert ohne Kontinuitätstrennung von dem Gefäßband. Das rechte Oberfeld ist im wesentlichen frei von Strangzeichnung, nur in den unteren Abschnitten zeigt sich eine stärkere Lungenzeichnung. Die Mitte des Mittelfeldes ist ausgefüllt von einem etwa 2 Querfingerbreiten, nach den Rändern an Intensität verlierenden Strang, der aus dem Hilusschatten hervorgeht, seine breiteste Stelle knapp 3 Querfinger vom Hilus ab hat und sich gegen die Pleura verliert. Er ist aber bis zur Pleura deutlich erkennbar. In nächster Umgebung verstärkte Zeichnung im Sinne einer Infiltration. Unterhalb des stärksten Durchmessers liegt am Rande des Bandes eine etwa kirschgroße Stelle mit schwacher Umrandung, in deren Bereich die kräftige Verschattung aufgehellt erscheint. Im Unterfeld in nächster Nachbarschaft des Herzschattens stärkere Verdichtungen mit nur nach dem Zwerchfell zu ausstrahlender strangiger Zeichnung.

V. Aufnahme vom 5. 4. 28.

Der Herzschatten ist immer noch um Spuren nach rechts verzogen. Der linke Hilus erscheint aufgehellt. Die oben angegebene Einzackung ist nicht mehr so deutlich. Die Strangzeichnung in das Oberfeld ist unverändert. Der Gefäßschatten erscheint nicht mehr so breit, der Aortenknopf springt noch deutlich vor. Im rechten Oberfeld ist die Klärung weiter fortgeschritten. Deutliche, wenn auch vereinzelte Stränge. Auch im rechten Mittelfeld ist eine wesentliche Aufhellung eingetreten, wenn auch die durchziehende Verschattung noch deutlich nachweisbar ist. Die Verschattung in nächster Nähe des Hilus ist bedeutend aufgehellt. In der Umgebung des eben erwähnten Stranges ist die Lungenzeichnung klarer geworden, ohne daß größere Stränge deutlich werden. Die Pleuraverbindung ist nicht mehr so sehr nachweisbar. Im Unterfeld außer feineren Strängen zum Zwerchfeld keine Besonderheiten. Im Bereiche der aufgehellten Partien keine Anzeichen von Verkalkung.

C. Bergmann, 44 Jahre.

Krankenhaus Bethanien, Hörde.

Vorgeschichte:

Als Kind hat Patient Ruhr gehabt. Schon in frühester Kindheit habe er am Kopf Drüsen gehabt, die zu Narben am Hinterkopf geführt haben sollen. Über diese Drüsen und Narben lassen sich genaue Angaben nicht erfragen. Dann wird starker Bronchialkatarrh angegeben, ohne daß eine genaue Zeitangabe zu erfahren wäre. 1913/1914 sei er an Lungenentzündung erkrankt gewesen, habe 3 Wochen im Marienhospital zu Hombruch gelegen, dann zu Hause noch 3 Wochen geteiert. Ist angeblich viel erkältet gewesen und hat als Folgeerscheinung der Lungenentzündung Luftröhren- und Bronchialkatarrh zurückbehalten. Bei Anstrengungen habe sich dann Atemnot bemerkbar gemacht, die sich allmählich verschlimmert habe. Ist vor dem Kriege 6 mal als Soldat gezogen worden, aber aus ihm unbekannt gebliebenen Gründen nicht eingezogen worden. Im Kriege ist er reklamiert gewesen. Er hat 8—10 Jahre als Bergmann unter Tage gearbeitet, arbeitet seit 1910 über Tage wegen zunehmender Atembeschwerden, ist 1925/26 im Krankenhaus der Barmherzigen Brüder zu Dortmund 7 Wochen wegen eines Herzfehlers in Behandlung gewesen, hat dann noch 3 Monate zu Hause gefeiert. Das Blut ist damals angeblich sauber gewesen. Bericht vom Krankenhause der Barmherzigen Brüder vom 2. 10. 27: C. war bei uns wegen Herzbeschwerden und leichter Herzdilatation ohne Lungenerscheinungen. Über die Wassermannsche Reaktion finde ich keine Aufzeichnung. Einen Klappenfehler hatte er nicht."

Wegen starker Hustenbeschwerden und Auswurfs hat C. am 26. 3. Kurschein genommen. Feiert seit dem 1. 4. krank. Die Klagen bestanden in Husten, der teilweise sehr stark gewesen ist und grünlichem Auswurf. Dazu kamen Stiche in der Brust, Atemnot und Kopfschmerzen. Die letzteren bestanden in Stichen, später mehr in rheumatischem Ziehen und haben angeblich bereits seit 2 Jahren bestanden. Hat bis zum 12. 5. zu Hause gefeiert.

Wegen Verdachts auf eine Lungentuberkulose wurde C. ins evangelische Krankenhaus „Bethanien" zu Hörde eingewiesen. Vom 12. 5. — 8. 9. 27 auf der inneren Station in Behandlung. (Leitender Arzt: Dr. Koch.) Hier wurde die Wassermannsche Reaktion im Blut positiv gefunden und C. in Behandlung genommen. — Patient ist seit 1912 verheiratet, hat keine Kinder. Fehlgeburten seien keine gewesen, künstliche Eingriffe werden in durchaus glaubhafter Weise bestritten. Der Alkoholgenuß sei nur mäßig gewesen, auch Tabak sei nur in geringen Mengen geraucht worden. —

Seit 1912 besteht ein rechtsseitiger Leistenbruch, links ein offener Leistenring ohne durchtretenden Bruch. Trägt rechts seitdem ein Bruchband. An der rechten Schienenbeinkante hat C. ein Geschwür gehabt, als er angeblich 15 Jahre alt war. Nähere Angaben über Art und Entstehen können nicht gemacht werden.

Befund:

Mittelgroßer Mann in nur leidlichem Ernährungszustande, doch zäher Konstitution. Blasses Aussehen. Patient ist auf gestellte Fragen von einer geringen Schwerfälligkeit. Ein langsames Verarbeiten des von ihm Gefragten wird deutlich; jedoch erfolgt dann die Antwort ruhig, klar und der Frage gemäß. Bewegungen werden der Aufforderung gemäß ausgeführt. Es fällt dabei nichts Krankhaftes auf. Irgendwelche größere Atemnot ist nicht bemerkbar. Auf dem Hinterkopf, in der Gegend des Occiptialhöckers girlandenartig angeordnete Narbenzüge, die nur zum Teil gegen die Unterlage verschieblich sind. Eine in der Mitte gelegene, etwa fingerkuppengroße Stelle ist stark druckempfindlich. Man fühlt geringe periostale Auflagerungen. Die Narbenzüge ziehen sich oberhalb des linken Ohres nach vorn zum Scheitelbein hin, nicht kontinuierlich, vorn und an der Seite frei verschieblich. — Die Pupillen sind gleich weit, gleich rund und von gleicher Zeichnung. Sie reagieren auf Lichteinfall und Konvergenz gleichmäßig und ausgiebig. Der Cornealreflex ist regelrecht. Der Lidschluß, beim Versuch, die Augenlider zu öffnen, ist fest. Kein Nystagmus. Der Facialis ist auf beiden Seiten und allen Aesten ohne krankhaften Befund. Die Zunge zeigt mäßige Follikelzeichnung, ist feucht, ohne Beläge und wird gerade herausgestreckt. Am weichen Gaumen keine krankhaften Veränderungen. Die Mandeln sind ohne Besonderheiten. — An der Haut des Thorax keine Pigmentierungen oder Narben. — Der Brustkorb ist etwas flach, langgestreckt, wird bei Atembewegungen gleichmäßig bewegt. — Die Schlüsselbeingruben sind nicht stark eingesunken. Die Atembreite beträgt 87/90,6.

Kreislauforgane:

Herz: Die linke Herzgrenze findet sich einen Querfinger rechts von der Mamillarlinie. Die obere Herzgrenze wird im 3. Rippenzwischenraum, die rechte am rechten Rande des Brustbeines gefunden. Der Spitzenstoß ist sicht- und fühlbar, unterhalb der Brustwarze. Schwirren der Brustwand ist nicht nachzuweisen und oberhalb des Schlüsselbeines Pulsation nicht fühlbar. Die Herzaktion ist gleich und regelmäßig. Die Töne sind rein. Aorten- und Pulmonaltöne werden in gleicher Stärke gehört. Die Gefäße lassen eine deutliche arteriosclerotische Verhärtung nicht fühlen. Der Blutdruck beträgt 125/90 mm Quecksilber. Der Puls ist kräftig, gleich- und regelmäßig. Die Senkungsreaktion vom 12. 5. zeigte eine Senkungsgeschwindigkeit der roten Blutkörperchen von über 6 Stunden, Wassermannsche Reaktion im Blut + + + +.

Atmungsorgane:

Die Lungengrenze wird vorn rechts im 6. Intercostalraum mit guter Verschieblichkeit gefunden, hinten unten in der Gegend des 10. Dornfortsatzes mit nur geringer Verschieblichkeit. Der Kopfschall ist sonor ohne besondere Beiklänge. Der Spitzenschall ist rechts hinten oben

leicht verkürzt. Die Dämpfungszone reicht hier bis zum 2. Wirbeldornfortsatz herab. Man hört rechts hinten oben mittel- bis grobblasige Rasselgeräusche. Geräusche von derselben Art, aber schwächer links hinten oben und rechts vorn oben infraclaviculär.

Das Sputum ist stark vermehrt, grünlich-schleimig von deutlich fötidem Geruch. Elastische Fasern werden bei mehrfachen Untersuchungen vermißt, ebenso lassen sich Tuberkelbazillen nicht nachweisen. Eosinophile Leucocyten sind im Sputumausstrich nicht vermehrt.

Röntgenologisch:

Die Filme sind schwieriger eindeutig zu beurteilen wegen der starken Kyphoskoliose und der dadurch bedingten immer wieder zu beobachtenden Hilusveränderungen.

Röntgenaufnahme vom 16. 5.:

Starke Rechtsskoliose. Starker Aortenknopf. Das Herz liegt deutlich rechts verzogen. Der linke Hilus erscheint frei mit nur ganz geringer Verdichtung der nächsten Umgebung. Nur nach dem Oberfeld eine ganz leichte Strangzeichnung mit kleinsten Kalkherden. Die ganze übrige Lungenzeichnung ist klar, läßt keine Anzeichen für Tuberkulose auffinden. Rechts erscheint der Hilus stärker verbreitert, als der Skoliose gemäß ist. Insbesondere ist er in nächster Umgebung des Herzschattens im Unterfeld deutlich verbreitert mit starker Zeichnung. Von der Mitte des Hilusschattens geht ein leicht dreieckig geformter, verschatteter Bezirk ins Mittelfeld, der etwa in der Mitte der Lunge sich verliert. Ein etwa fingerbreiter Streifen geht mit starker Strangzeichnung durch das Unterfeld. Das Zwerchfell zeigt in der Gegend des inneren Drittels eine deutliche, nach oben gerichtete Einziehung. Ins Oberfeld ziehen keine deutlichen Stränge. Im Mittelfeld klarere Strangbildung, die auch über den oben erwähnten Dreieckschatten hinausreicht. Im Unterfeld stärkere Stränge, insbesondere ist der verbreiterte Hilusschatten knapp zwei Querfinger vom Hilus durch eine scharfe Bildung deutlich abgegrenzt. Das Gefäßband erscheint verbreitert. Dieser scharfe, verlaufende Strang ist sicherlich zum Teil von der durch die Verdichtung sich deutlicher abhebenden Rippengrenze gebildet, aber auch die übrige Verschattung hört unterhalb dieser Grenze fast völlig auf.

Vom 9. 6.: beiderseits verwaschene Lungenzeichnung. Jedoch erscheint die rechte Lunge intensiver getrübt. Der Hilusschatten ist beiderseits deutlich verbreitert, rechts stärker vorspringend und intensiver. In geringer Entfernung vom Hilus zeigen sich hier stärkere Verdichtungsabschnitte. Die Strangzeichnung ist nur ins Oberfeld deutlicher geworden. Von der im rechten Unterfeld erwähnten Abgrenzung ist nur mehr wenig nachzuweisen. Von der oben erwähnten dreieckigen Zeichnung ist nunmehr weniger nachzuweisen, auch erscheint die Strangzeichnung nicht mehr so deutlich. Auch im rechten Unterfeld ist eine erhebliche Aufhellung eingetreten, was besonders bei Betrachtung des unteren Teiles des Hilusschattens deutlich wird. Das Zwerchfell zeigt 2 deutliche Verziehungen nach oben, von denen besonders die laterale von dichteren, infiltrierten Bezirken umgeben ist. Von dieser Stelle aus läßt sich nach

oben bis zum Hilus immerhin noch eine mäßige Verdichtung des Lungenschattens erkennen, so daß der Narbenzug auf dem Röntgenbilde durchaus deutlich wird. Die Rippenknorpel zeigen Verkalkungszonen.

Die Palpation des Abdomens ist ohne krankhaften Befund. Rechts besteht ein kleiner Leistenbruch, der leicht reponierbar ist. Links ein offener Leistenring ohne heraustretendem Bruch. Leber und Milz sind nicht palpabel.

Der Urin zeigt negativen Ausfall an Zucker und Eiweißreaktion. Die Urobilinprobe wird negativ gefunden. Im Sediment kein besonderer Befund.

Der Stuhlgang war stets regelmäßig, ohne krankhaften Befund.

Neurologisch

zeigte der Patient keinerlei Besonderheiten. Die Sensibilität ist nirgendwo gestört. Die Reflexe sind nicht krankhaft verändert. Die Lumbalpunktion am 14. 5. ergibt klaren Liquor cerebrospinalis; 10/3 Zellen. Die Nonnesche Reaktion zeigte eine schwache Trübung, die Reaktion nach Weichbrodt ist ohne Befund. Der Liquor-Wassermann ist negativ. Drüsen lassen sich keine von erwähnenswerter Größe auffinden. Am rechten Unterschenkel findet sich eine etwa einmarksstückgroße nierenförmige Narbe mit starker Pigmentierung. Sie ist gegen die Unterlage gut verschieblich. In der unteren Brustwirbelsäule deutliche Kypho-Skoliose.

Krankheitsverlauf:

Die Temperatur wird stets normal gefunden. Erhält vom 24. 5. — 27. 6. 27 5 gr. Neosalvarsan. Daneben wird eine Schmierkur mit Quecksilber von 180 gr. durchgeführt. Am 12. 7. wird die Wassermannsche Reaktion + + + + gefunden. Darauf zur Durchführung der Malariakur am 1. 8. 27 3 ccm sanguis intravenös. Am 8. 8. der erste Malariaanfall. 10 Anfälle bis zum 20. 8. Am 24. 8. ist Patient nach Chiningabe Fieberfrei. Das Gewicht beträgt 130 Pfd. bei Aufnahme, bei Entlassung 139 Pfd. Nach durchgeführter spezifischer Kur läßt der Auswurf stark nach. Eine Besserung des Allgemeinbefindens ist deutlich wahrnehmbar, wird auch vom Patienten zugegeben.

1. Nachuntersuchung am 13. 9. 27:

Über der Lunge findet sich rechts hinten oben eine bis zum 2. Dornfortsatz herabreichende Dämpfung. Über dem rechten Unterlappen hört man katarrhalische Geräusche, die aber schon nach einigen tieferen Atemzügen vollständig verschwinden. Fast über der ganzen rechten Lunge ist das Atemgeräusch abgeschwächt, rauher, mit teilweise ganz leicht hörbarem Exspirium.

Blutbild:

Hämoglobin 100%, Erythrocyten 3,6 Millionen, der Färbeindex 1,39, Leukocyten 3400 bei normaler Temperatur. Die Polychromasie wird + + + + gefunden. Eosinophile 1%, Segmentformen 61%, Lymphocyten 35%, Monocyten 3%.

2. Nachuntersuchung vom 27. 11. 27:

Ende September von der Knappschaft gekündigt, da beinahe ausgefeiert. Hat dann angeblich ab 4. 10. ungefähr 5 Wochen in der Kanalisation gearbeitet. Starke Erkältung ließ ihn 10 Tage krank sein. Dabei Husten, starker Auswurf, Brustschmerzen, das Gefühl des Zusammengedrücktwerdens. Starke Nachtschweiße, Schwindelgefühl, Kopfrheuma werden als Hauptklagen angegeben. Letzteres bessert sich durch Wärme. Dann gesund geschrieben, aber noch 8 Tage gefeiert. Arbeitet jetzt seit ca. 14 Tagen wieder bei der Kanalisation, kann die Arbeit leidlich aushalten, wenn auch noch immer Beschwerden geäußert werden.

Befund:

Gutes Aussehen. Von den Narben auf dem Kopf ist die hintere an der angegebenen Stelle auf Druck schmerzhaft. Herz ohne Besonderheiten, Puls in Ruhe, um 92 Schläge in der Minute. Lunge rechts hinten oben ganz geringe Schallverkürzung. Über der rechten Spitze hinten nicht ganz reines Vesikuläratmen, mit deutlichem Exspirium im Bereich des ganzen Oberlappens hinten. Links hinten unten etwa zweiquerfingerbreiter Zone, in der inspiratorische grobblasige Rasselgeräusche zu hören sind, die bis zur mittleren Scapularlinie reichen. Rechts hinten unten nur in der äußersten Spitze vereinzelte grobblasige Geräusche. Sonst Lunge ohne Befund mit gutem Vesikuläratmen. Keine merkbare Atemnot. Von den Reflexen ist der rechte Patellarsehnenreflex etwas schwächer als der linke. Die unteren Bauchdeckenreflexe sind nicht sehr stark. Mittlere und obere gut. Romberg negativ. Kein Babinski. Kein Cohn-Oppenheim. Die Pupillen reagieren gut. Kein Nystagmus. Leber und Milz sind nicht palpabel. Die grobe Kraft in den Händen ist gut.

D.: Händler 24 Jahre.

Medizinische Universitätsklinik Münster i/Westf.

Ab 29. 3. 28 Diagnose: Lues III (Lungenlues)

Vorgeschichte:

Vater 41 Jahre alt, war Trinker und ist infolge Lungentuberculose und Leberleiden gestorben. Eine Schwester mit 18 Jahren an Unterleibstuberculose gestorben, eine andere mit 12 Jahren an derselben Krankheit. 5 Geschwister leben, davon 2 Lungen- und Herzleidend. Die Ehefrau ist seit 1926 geschlechtskrank (Syphilis).

Eigene Vorgeschichte:

Als Kind hatte er englische Krankheit; mit 11 Jahren chronischen Bronchialkatarrh, auch habe er schon früher Atemnot gehabt. Sonst gesund gewesen. Im März 1927 heiratete er und wurde im Mai von seiner Frau angesteckt (Lues). Seine Frau ist in der Ehe nicht schwanger gewesen; sie hat, wie er nachträglich erfahren hat, vorher mehrere Kuren durchgemacht. Er selbst hat 3 Kuren durchgemacht, die ihm schlecht bekommen sind, da Fieber, Herzbeschwerden und Angstzustände aufgetreten sind. Er gibt an, früher nicht herzkrank gewesen zu sein. Das habe sich erst seit den Salvarsanspritzen eingestellt. Er bekam davon 5 und 12 Wismutyatrenspritzen. Im Dezember 1927 traten Halsschmerzen auf, und er bemerkte einen Belag auf der linken Mandel. Die Geschwüre haben sich bis zum Zäpfchen ausgedehnt.

In der Ohrenklinik wurde am 23. 3. eine floride Luesaffektion festgestellt. Wa. R. und Meinicke im Blute +. Auch die Probeexzision aus dem Rachen spricht für Lues. Er ist zur Feststellung des Lungenbefundes am 24. 3. der Poliklinik der med. Univ.-Klinik überwiesen worden und wurde nach Klärung der Diagnose zurückbehalten.

Jetzige Beschwerden:

Husten, Auswurf, Halsschmerzen bis hinter die Ohren, Kopfschmerzen, Herzbeklemmungen und Schluckbeschwerden. Appetit: schlecht. Schlaf: schlecht. Stuhlgang in Ordnung. Alkoholverbrauch: früher nur mäßig. Nikotinverbrauch wöchentlich 70 Zigaretten. 50 gr. Tabak. Venerische Infektion: Mai 1927 Lues. Ende Oktober 1927 sei das Geschwür auf der linken Hälfte der Glans Penis wieder aufgegangen. Es sei dann wieder verheilt. Seit 3 Wochen sei die alte Stelle wieder auf, und seit 4 Tagen habe sich am unteren Rande ein kleines Geschwür gebildet, das ziemlich nahe der Umschlagsfalte läge.

Befund: Gewicht 66,5 Größe 1,74 m
Grazil gebauter Mann in sehr herabgesetztem Ernährungs- und Kräftezustand von blasser Gesichtsfarbe. Sehr elend aussehend. Haut- und Schleimhäute schlecht durchblutet.
Leichtes Lidflattern und Händezittern. Lidränder entzündlich gerötet.
Pupillen: klein, gleichweit, Reaktion auf Licht etwas träge.
Nebenhöhlen: leicht klopfempfindlich.
Ohren: frei.
Nasenatmung: frei.
Klossige Sprache. Leichte Kieferklemme.
Zunge: belegt.
Rachen: Starke Ulcerationen an der lk. Tonsille und an der Uvula mit gelbschmierigen Belägen, Abstr.: Staphyl. alb. Pneumok. Gramneg. Stäbchen, wahrsch. Coli
Hals: vereinzelte Drüsen fühlbar.
Brustkorb: lang, schmal, wenig gewölbt. Umfang 83/92 cm
Lungen: r. vord. unt. Grenze 6. Rippe. Über beiden Claviceln leichte Schallverkürzung. Sonst voller sonorer Schall. Lk. u. Grenze 10. Rippe, rechts 2, links 3 Querf. verschieblich.
H. l. o. Schallverkürzung bis zur Schulterblattgräte
H. r. o. Schallverkürzung 2 Querfinger.
Sonst voller sonorer Schall.
R. v. o. hauchendes Atmen.
L. v. o. hauchendes Atmen.
Nach unten zu Schnurren und vereinzelte feine R. G.
Hl. o. broncho-vesiculäres Atmen.
H. r. o. broncho-vesiculäres Atmen.
H. l. m. verschärftes Atmen.
H. r. m. verschärftes Atmen.
In den unteren Partien Schnurren, feinblasige R. G.
Herzdämpfung 3. – 6. Rippe, r. Sternumrand. bis etwa außerhalb der lk. Mammillarlinie.
Töne: etwas dumpf, regelmäßig
Puls: regel-gleichmäßig. Blutdruck 120/80 mm Hg.
Wirbelsäule: nicht klopfempfindlich
Leib: eingesunken
Leber: nicht vergrößert
Milz: nicht vergrößert
Blinddarm: frei
Nirgends Druckempfindlichkeit und Resistenz.
An der Glans eine alte Narbe. An der Haut makulo-papulöses Exanthem

Nervensystem:	L.	R.
Bauchdeckenreflexe	+	+
Hodenreflexe	+	+
Kniesehnenreflexe	++	+
Babinski	O	O
Oppenheim	O	O

Sensibilität: in Ordnung.

Lungenaufnahme: Zwerchfell bds. gute Kuppelbildung. Zwerchfellrippenwinkel frei. Guter Luftgehalt der Lungen, bds. sehr verbreiterter streifig und fleckig verdichteter Hilus. Abwärts nach rechts feine büschelförmig angeordnete streifig und fleckig getrübte Lungenzeichnung. Aufwärts links Streifenbildung, ebenso weniger rechts. Herz von entsprechender Größe und regelrechter Konfiguration. Gefäßschatten nicht verbreitert.

Wa. R. ++ M. T. R. negativ.

29. 3.: Urin: Zucker und Eiweiß negativ, Urobilinogen negativ. Im Auswurf keine Tuberkelbazillen. Sol. kal. jodat. viermal einen Esslöffel. Blutsenkungsgeschwindigkeit: 45,5 mm in der Stunde.

5. 4.: Blutbild: Hämoglobin 96%, Erythrocyten 5,1 Mill., Färbeindex 0,96, Leucocyten 8000: Eosinophile 9%, Basophile 1%, stabkernige 6%, Segmentformen 44%, Lymphocyten 21%, Monocyten 9%.

23. 4.: Gewichtszunahme 2,5 kg. Liegekur.

27. 4.: Blutsenkung: 27 mm in der Stunde.

2. 5.: 6 Pfund ↑.

15. 5.: Bestrahlung.

KV	MA	FH	Filter	Feld und Feldgröße	Lunge rvo
180	3	30	0,5 c	10 mal 15	10%

12. 5.: Wa. R. ++, Stern +, Sachs-Georgi ++, M. T. R. ++.

Rachenabstrich: Staphylococcus albus, Pneumococcen, gram-negative Stäbchen, warscheinlich Koli, im Dunkelfeld keine Spirochäten.

Auswurfmenge: mit dem Maximum am 3. 4. mit 80 ccm, seit dem 22. IV. täglich 10 ccm.

Temperatur: am 1. IV. 38,9, dann dauernd Fieber, seit 14. IV. fieberfrei. 4. IV.: Neo 0,15 7. IV.: 0,3 10. IV.: 0,45 14. IV.: 0,45 17. IV. 0,45 21. IV.: 0,45 24. IV.: 0,45 27. IV.: 0,45 1. V.: 0,45 5. V.: 0,45 zusammen 4,05. Gewicht am 14. V. 75,5 kg. Seit Aufnahme Codein 3 mal 15 Tropfen.

I. Röntgenaufnahme der Ohrenklinik vom 28. III.:

Das Herz ist deutlich median gelagert mit einer Rundung rechts über das Sternum hinausragend. Der linke Hilus erscheint deutlich verbreitert und sendet starke Ausläufer, besonders ins Oberfeld, die sich zuletzt als strangförmige Zeichnung verlieren. Ins linke Mittel- und Unterfeld geht nur wenig Zeichnung vom Hilus aus. Die rechte Lunge hat annähernd den gleichen Luftgehalt wie die linke. Die Hiluszeichnung ist hier besonders stark ausgeprägt und zieht sich in gut querfingerbreitem, gleichmäßigem Strange nach unten, wo mit dem Zwerchfell anscheinend dichtere Verwachsungen bestehen. Auch das Oberfeld zeigt neben dem Brustbein leichte Trübung der Lungenzeichnung, die nach dem Mittelfeld an Stärke zunimmt, aber keine stärkeren Ausläufer in dieses sendet. Dagegen ist das Unterfeld von dichten Strangnetzen ausgefüllt, die ganz unten dicht über dem Zwerchfell bis zur Pleura zu verfolgen sind. Die ganze Verdichtungszone ist in einem gegen den Hilus convex geschwungenen Bogen deutlich wahrzunehmen. Nur ungefähr drei Querfinger oberhalb des Zwerchfells wird die Zeichnung gleichmäßiger, dichter, sodaß sie als leichte Infiltration imponiert.

II. Aufnahme der Poliklinik vom gleichen Tage:

Die Verhältnisse des Herz- und Gefäßschattens sind dieselben. Während der linke Hilusschatten deutlich aus dem Gefäßbande herausragt, ist rechts zwischen der Herzsilhouette und dem stärksten Verdichtungsstreifen, der parallel gestellt ist, ein ungefähr bleistiftdicker Zwischenraum, in dem wohl fleckige Trübung, aber doch auch noch Lungenzeichnung sichtbar ist. Auch erscheinen die Stränge nach dem inneren Drittel des Zwerchfells dichter und die Anheftungszone dortselbst stärker zu sein, ohne daß bereits eine Verziehung der Pleurakuppel festzustellen wäre. Im übrigen sind die Lungenfelder gut lufthaltig, das Gefäßband scheint im oberen Teil eher etwas nach links verzogen mit einer deutlichen Ausbuchtung in zweiten I. K. R. Keine starken Verkalkungszonen an den Rippenknorpeln.

Aufnahme vom 2. V.:

Die Trachea erscheint im untersten Verlauf links verzogen. Der rechte Hauptbronchus ist deutlich sichtbar, bis ein Stück in das Lungenfeld hinein. Auch hier ist wieder das Vorspringen des Gefäßbandes im 2 I. K. R. nach links sichtbar. Die Hiluszeichnung links ist sicher nicht deutlicher geworden und zeigt leichtere Strangbildung ins Oberfeld. Das Mittelfeld erscheint jetzt mehr getrübt und zeigt eine streifige Anordnung. Das Unterfeld ist im Wesentlichen frei. Rechts ist die oben angegebene Convexlinie verschwunden. Die Lungenzeichnung im Oberfeld ist durchaus deutlicher geworden. Erst an der Mündungsstelle des rechten Hauptbronchus wird die Hiluszeichnung stärker. Gut einen querfingerbreite, dichte Verschattung. in wiederum einen Bleistift starker Entfernung vom eigentlichen Hilus. Auch hier ist die Zeichnung im Mittelfeld deutlicher geworden, ohne allerdings eine strangförmige gleichmäßige Verdichtung erkennen zu lassen. Im Unterfeld sind die zur Pleura ziehenden Stränge eher stärker geworden. Die Strangbildung nach dem Zwerchfell ist deutlich ausgeprägt, aber auch jetzt sind noch keine fixierenden oder gar retrahierenden Vorgänge bemerkbar. Nach unten zu erweitert sich der Abstand dieses Verdichtungsbereiches von der Herzsilhouette auf ziemlich einen Querfingerbreit. Die Herzfigur springt scharf in das rechte Lungenfeld über den Bereich des Brustbeins hinaus vor.

Eigener Befund am 19. V.:

Mittelgroß, mäßiger Ernährungszustand, unruhig blickende Augen, fragt sofort, weswegen er untersucht werden soll; Versuch der Abwehr, dann aber bei ruhigem Anfassen ganz willig. Argwöhnisch gegen seinen Zustand. Ein gewisser Rededrang fällt sofort auf. Fragt dauernd nach seiner Krankheit, ob sie noch heilbar; er sei ja doch verloren; er sei im dritten Stadium; die Krankheit gehe auf die Nerven. Redet sehr viel, muß zurechtgewiesen werden, um die Untersuchung durchführen zu können. Weicher Gaumen ikterisch, stark hyperämisch, behauptet nicht zu rauchen. Das Zäpfchen ist nach rechts mit dem Gaumenbogen verwachsen. Die Tonsille rechts zerklüftet, am linken Gaumenbogen eine weißlich glänzende feste Narbe. Sehr starke Papillenzeichnung am Zungengrund. Die Zunge selbst ist dick, fleischig, ohne Zahneindrücke. Am Ende der linken Zahnreihe sitzt an der Innenseite der Wangenschleimhaut ein keiner kirsch-

großer, weißlich verfärbter Fleck, von dem sich nichts abwischen läßt. Die Schleimhaut darüber ist glänzend, gut verschieblich. Die rechte Pupille ist kleiner und reagiert auf Lichteinfall weniger als die linke, die im ganzen größer bleibt, vielleicht aber eine Spur verzogen ist. Leichter rechtsseitiger Strabitmus convergens. An Drüsen finden sich rechts am Halse kleinere Drüsen, beiderseits Axillardrüsen, rechts mehr als links und kleine Inguinaldrüsen.

Lunge: rechts hinten unten ist eine wohl gut handbreite Dämpfung, über der der Stimmfremitus wohl eine Kleinigkeit stärker gegenüber links ist. Ueber dem rechten Hilus ist eine kleine, umschriebene Dämpfung rechts hinten oben und infraclaviculär leichte Dämpfung, rechts hinten nach der Seite zu ist der Schall noch voll sonor. Rechts vorn, besonders infraclaviculär etwas hypersonorer Schall. Ueber der linken Lunge sind keine besonderen Schallphänomene wahrnehmbar. Links hinten oben ist lauteres Atemgeräusch als rechts bis zum Hilus. Dann kehrt das laute Atemgerausch auf die rechte Seite, während links normales Atmen zu hören ist. Rechts hinten unten unreines, etwas scharfes, mehr dem bronchialen Typ sich näherndes Atemgeräusch mit vereinzeltem Knacken auf der Höhe des Inspiriums. Auch nach Hustenstößen ist dieses Knacken wieder wahrnehmbar. Rechts vorn oben Bronchialatmen. Rechts vorn lauter als links Vesiculäratmen, leicht unrein und scharf. Beiderseits über der Brust und in der Achselhöhlengegend auf der Höhe des Inspiriums vereinzelte brummende Geräusche.

Herz: rechte Grenze gut ein Querfinger rechts vom Brustbein, linke Grenze in der Mamillarlinie, eher etwas nach außen. Oben an der Pulmonalis ist links neben dem Sternum im zweiten I. K. R. eine leichte Dämpfung. Der zweite Ao. T. erscheint stärker als der zweite P. T., sonst reine Töne. Die Aktion ist nicht beschleunigt, gleichmäßig.

Der Leib ist weich, Leber palpabel, aber nicht vergrößert, Milz nicht palpabel.

Reflexe: Bauchdeckenreflexe von nicht normaler Stärke, Cremasterreflexe desgleichen. Von den Patellarsehnenreflexen ist der linke stärker als der rechte, beide sind leicht vom Periost auslösbar und stärker, als der Norm entsprechen dürfte. Die Reflexe der oberen Extremität sind von normaler Stärke. Kein Romberg. Kein Babinski, keine Kloni, keine Ataxie. Der rechte obere Facialis ist leicht paretisch, leichte Ptose des rechten Augenlides. Die Sensibilität ist nicht gestört, kein Silbenstolpern Eine flüchtige Funktionsprüfung läßt keine psychischen Abweichungen erkennen.

Skelett: beiderseits Trommelschlägelfinger, mehr als angedeutet, kein Kapillarpuls. Rechts hinter dem oberen Rande der Ohrmuschel eine kirschgroße erhabene Stelle mit etwas gewulstetem Knochenrand, der nicht ganz glatt erscheint. Die Haut darüber wohl verschieblich.

Befund der Ohrenklinik vom 23. 3.: Ulceration der linken Tonsille. Diese Ulcera haben sich jetzt auf Uvula und rechte Tonsille ausgedehnt. Kehlkopf auch bei Nachkontrolle am 20. V. ohne Befund.

Ich möchte nun die Krankengeschichten kurz differentialdiagnostisch erörtern. Was den Kranken A angeht, so liegen anamnestisch und auch klinisch keine Anhaltspunkte für eine Tuberkulose vor. Der Hauptsitz der Erkrankung ist ja zweifellos rechts und in dem gerade von den Klinikern so häufig erhobenen Befunde eines geringen Abstandes vom Hilus, daß mir hier Bedenken ungerechtfertigt erscheinen. Es finden sich auch röntgenologisch keine Verkalkungsstellen, die auf eine alte Tuberkulose hindeuten könnten, in den anderen Lungenabschnitten. Es ist eine ganz besonders deutliche Bronchialzeichnung ja ohne weiteres erkennbar. Das umgebende Lungengewebe scheint an der Affektion nicht wesentlich beteiligt. Die Lungenzeichnung selbst ist klar und gleichmäßig ohne stärkere Fleckenbildung. Was mich zur nochmaligen Betrachtung anreizt, ist die Aufnahme vom 11. IV. nach beendeter Malariakur. Hier ist deutlich eine Veränderung in dem linken Oberfeld wahrnehmbar, im Sinne weniger einer stärkeren Strangzeichnung, die in etwas auch vorher deutlich war. Vielmehr ist es die Lungenzeichnung selbst, die hier unklarer, fleckiger ist bis zu gegenüber rechts deutlich wahrnehmbarer Verschattung des ganzen oberen supra- und infraclaviculär gelegenen Abschnittes. Hier zeichnen sich in dem Lungengewebe kleinere und größere, zum Teil confluierende, frischere Herde ab, so daß die Möglichkeit durchaus zugegeben werden muß, daß hier möglicherweise durch therapeutische Maßnahmen, eine akute, frische Tuberkulose vorliegt. Es erhebt sich nun natürlich sofort die Frage, hat, falls eine solche Tuberkulose überhaupt vorliegt, Patient diese, durch die Schwächung des Körpers besonders empfänglich gemacht, neu erworben, oder ist hier ein alter Herd, der abgekapselt bestanden hat, nur neu aufgelebt. Ich kann mich auch bei nochmaliger kritischer Beleuchtung für die 2. Möglichkeit nicht entscheiden. Auf den beiden vorhergehenden Aufnahmen zeigte besonders die linke Spitze so einwandfreie Ver-

hältnisse, daß ich an diese Möglichkeit doch nicht recht glauben möchte. Die andere der frisch erworbenen Tuberkulose aber bleibt zum mindesten als starker Verdacht bestehen, denn der Unterschied des Spitzenfeldes ist zu sehr in die Augen springend. Es wird ja in der Literatur häufig darauf hingewiesen, daß gerade für die Lungenluesfälle die Malariatherapie ihre Gefahren in sich berge. Die Kontrollaufnahme vom 29. 5. 28 gibt dieser meiner oben geäußerten Ansicht durchaus recht. Die Aufhellung ist so deutlich, daß an eine frische Tuberkulose nicht mehr gedacht werden kann. Möglicherweise handelt es sich um pleuritische Prozesse, für die allerdings die Lokalisation etwas eigenartig erscheint. Auch diese Erscheinungen sind in einer für den Patienten nicht als nachteilig zu betrachtenden Art zur Abheilung gebracht. Die Lungenzeichnung auf der rechten Seite ist absolut eindeutig. Es ist mir nicht gelungen, irgendwelche anderen stärkeren, tertiärsyphilitischen Erscheinungen nachzuweisen, wenn nicht die zweifellos herabgesetzte psychische Leistungsfähigkeit und die allerdings geringen Reflexnachlässe im Sinne einer Neurolues gedeutet sein wollen, wozu mir aber mehr als ein Verdacht nicht vorzuliegen scheint. Immerhin ist die Zeichnung des Gefäßschattens doch so, daß hier sicher auch anatomische Anhaltspunkte im Sinne einer Mesaortitis sich finden würden, wenn es auch vorläufig noch nicht zu klinischen Symptomen, weder einer Herzinsufficienz noch einer beginnenden Aneurysmabildung gekommen ist. Sicherlich ist auch das ausgesprochen stridoröse Atmen für die Diagnose zu verwenden, das sich trotz aller therapeutischen Maßnahmen bisher nicht hat beheben lassen, wenn auch deutliche Symptome einer Tracheo oder gar Laryngosyphilis noch nicht auffindbar sind. So wichtig mir der Befund im linken Spitzenfeld erscheint, glaube ich kaum, daß man ihn zur Klärung der anderen Lungenbefunde wird heranziehen können. Für meine Beurteilung bleiben als wesentlich die ausgesprochen rechtsseitigen Lungenerscheinungen. Für Tuberkulose haben sich außer den erwähnten Veränderungen keine Anhaltspunkte auffinden lassen. Im Sputum sind keine elastischen Fasern und keine Tuberkelbazillen nachweisbar gewesen. Irgendwelche Abweichungen von der normalen Temperatur sind nicht zu verzeichnen gewesen, und auch der Kräftezustand des Patienten hat nach

der doch gewiß angreifenden Malariakur durchaus keine Verschlechterung erfahren. Wenn geltend gemacht wird, daß der Erfolg der therapeutischen Maßnahmen bis zu einem gewissen Grade zur Diagnose heranzuziehen ist, so trifft das auch auf diesen Fall zu, denn die Verdichtungszone ist sicherlich weniger intensiv und weniger breit geworden. Ich halte nach wie vor die Diagnose der Lungensyphilis und zwar der interstitiellen Pneumonie mit noch geringer Bronchiektasienbildung für gerechtfertigt.

Gehe ich nun zu dem Kranken B über, so sind hier von vornherein die Merkmale, die für eine tertiäre Lues sprechen, deutlicher. Die ausgedehnte Hautsyphilis, die Veränderungen am Gefäßapparat lassen wohl die Diagnose eindeutig erscheinen. Auch die Lungenerscheinungen sind von ausgesprochener Klarheit, die interstitielle Pneunomie mit der deutlichen Interlobärpneunomiebildung, der für die Lungenlues typische Sitz im rechten Mittellappen lassen kaum zu diagnostischen Zweifeln Raum. Schwieriger erscheint mir die hochgradig sekundäre Anämie zu deuten. Irgendwelche bestimmte Anzeichen für das Vorliegen von Darmerkrankungen, die zu einem ständigen Blutverlust führen könnten, liegen bisher nicht vor. Nur darf doch die Angabe stutzig machen, daß in den ersten Wochen der ersten Anstaltsbehandlung die Stuhlproben dauernd den Nachweis von Blutungen erlaubten. Hier muß doch also im Magendarmtractus fraglos eine Quelle für den auf die Dauer beträchtlichen Blutverlust gesucht werden, ohne daß es im Augenblick möglich wäre, zu einer klaren Erkennung des kranken Punktes zu kommen. In der Literatur finde ich darauf hingewiesen, daß die Lues durch spezifische Veränderungen des Knochenmarkes zu schweren Anämien prädisponiere. Anhaltspunkte für diese Erkrankung des Knochenmarkes habe ich bei der einmaligen Untersuchung nicht finden können. So bleibt also die Möglichkeit offen, daß es sich um eine durch die Lues gesetzte spezifische Schädigung bei der Anämie handelt, und die Darmblutungen entweder als bei solchen Anämien vorkommende Schleimhautblutungen zu deuten sind oder als begleitende Blutung eines ja auch bei der ersten Behandlung angenommenen, möglicherweise auf luetischer Basis entstandenen, jedenfalls aber nur schlecht heilenden Ulcus ventriculi.

Ich möchte mich bei endgültiger Betrachtung dahin entscheiden, daß es sich um eine durch Syphilis bedingte sekundäre Anämie handelt.

An den Lungen lassen sich für eine Tuberkulose keinerlei Anhaltspunkte finden; im Auswurf sind weder elastische Fasern, noch Tuberkelbazillen nachweisbar gewesen. Mir scheint die Diagnose nur auf Lungensyphilis in Form einer interlobären Pneumonie zu stellen zu sein. Was den therapeutischen Effekt betrifft, so erscheint die Besserung des Lungenbefundes zu deutlich, als daß ich hier noch näher darauf eingehen müßte. Die Verhältnisse des Blutbildes sind in der Krankengeschichte des Näheren erörtert. Sie geben differentialdiagnostischen Zweifeln keinen Raum und werden bei der Erörterung der Prognose noch einmal gestreift werden müssen.

Schwierig scheinen mir die Verhältnisse bei dem Kranken C zu liegen. Sicherlich liegt an sich bereits eine Erschwerung des gesamten Befundes dadurch vor, daß hier eine erhebliche Rechtsskoliose vorliegt. Erfahrungsgemäß prädisponieren aber solche Rückgratsverkrümmungen zu Bronchialkatarrhen. Für tertiäre Lues lassen sich immerhin einige Anhaltspunkte finden. Es ist zunächst auch wieder die Zeichnung des Gefäßschattens, die eine luetische Erkrankung der Aorta annehmen läßt, denn ich glaube nicht, daß die aus den Röntgenbildern sich ergebenden Verhältnisse nur auf die Wirbelsäulenanomalie zurückgeführt werden können. Daneben weist aber Patient andere luetische Veränderungen auf. Die Geschwürsnarbe an der rechten Tibiakante ist als luetisches Geschwür zu deuten, und die skizzierten Knochenveränderungen wohl nur als Ostitis luetica aufzufassen. Immerhin ist hier doch auffallend, daß diese Knochenveränderungen bereits in sehr früher Zeit sich bemerkbar gemacht haben, zum mindestens zu einer Zeit, wo eine eigene luetische Infektion nicht in Frage kommen kann. Es erscheint daher die Frage berechtigt, ob, da auch Patient, der sonst durchaus glaubhafte Angaben macht, die luetische Infektion durchaus ablehnt, nicht eine hereditäre Belastung vorliegt. Ich möchte diese Möglichkeit für durchaus vorliegend halten, wobei ich aber offen lasse, ob die starke Wa. R. und die jetzt sich zeigenden, sicherlich nur im Anfangsstadium befindlichen

Lungenerscheinungen auch auf dieselbe Infektionsquelle zurückzuführen sind. Als Zeitpunkt für das Auftreten des Unterschenkelgeschwürs wird das 15. Lebensjahr angegeben. Hier kann ja auch kaum eine eigene Infektion angenommen werden, wenn man nicht sich vorstellen will, daß dort der Primäraffekt gesessen habe. Die ausgesprochene Druckschmerzhaftigkeit, die unverkennbar guirlandenartige Anordnung der Knochenveränderungen am Schädel lassen eine andere als die luetische Basis nicht zu. Die durch den Beruf gesetzte Schädigung der Lungen ist auch nicht so erheblich, daß sie irgendwie ernstlich ins Gewicht fallen könnte. Denn gerade die Aufnahme vom 10. V. läßt keine erhebliche Anthrakose erkennen, während hier bereits die Lungenveränderungen um den Hilus herum besonders deutlich sind. Insbesondere ist es die angedeutete Dreiecksform der Verschattung des Mittellappens und das starke Befallensein des rechten Unterlappens, die wohl kaum differentialdiagnostische Zweifel gestatten. Immerhin ist hier die Veränderung des Lungenbildes noch so wenig ausgesprochen, der Befund noch so in den Anfangsstadien, daß durch die eingeleitete spezifische Therapie eine entschiedene Besserung des Zustandes sich hat erzielen lassen. Das ist ja nicht nur durch die Aufhellung des Röntgenbildes deutlich, sondern der Auswurf, der im Anfang eine deutliche fötide Beschaffenheit erkennen ließ, ist bis auf geringe Reste, völlig verschwunden. Ich möchte in diesem Falle zur Diagnose einer tertiären Lues mit beginnenden interstitiellen Lungenveränderungen kommen. Eine gleichzeitige Erkrankung des Unterlappens mit bereits deutlichen, narbigen Veränderungen ist auffallend. Überhaupt scheint die Narbenbildung in diesem Falle im Vordergrund zu stehen, sodaß leichtere, wenn auch röntgenologisch mit Sicherheit wohl nur links nachweisbare Bronchiektasenbildung bereits vorhanden war.

Was endlich den Kranken D auszeichnet, ist das überaus schnelle Fortschreiten des luetischen Prozesses. Ist doch seit der Infektion kaum ein Jahr vergangen. Aber auch sonst findet sich mancherlei Interessantes und zu differentialdiagnostischen Erwägungen Anregendes. Da ist zunächst in der Anamnese die Angabe, daß er seit dem 11. — mir gab er an, seit dem 13. — Lebensjahre an Bronchialkatarrh leide.

Die weiteren Angaben stimmen nicht ganz überein. In der Krankengeschichte finde ich den Vermerk, daß er mit 11 Jahren Bronchialkatarrh gehabt habe, während ich die Auskunft erhielt, er habe seitdem ständig unter Katarrhen und Atemnot zu leiden gehabt. Ist dem aber so, so ist sicherlich eine gewisse Lungenveränderung bereits gesetzt gewesen, als die luetische Infektion auf dem vom genitalen Infekt fortschreitenden Wege die Lunge erreichte. Es wird schwer halten, da absolut klare Verhältnisse zu schaffen, was sich wohl nur durch den Lungenbefund, kontrolliert durch eine Röntgenaufnahme vor der Infektion ermöglichen ließe. Immerhin lassen doch die bereits bestehenden Trommelschlägelfinger die letzte anamnestische Angabe durchaus glaubhaft erscheinen. Denn wie sollte ein so frischer, wenn auch sicherlich äußerst infektiöser Prozeß bereits in kaum Jahresfrist derartige anatomische Veränderungen haben setzen können? Also man wird gut tun, wenigstens einen Teil der Lungenveränderungen auf diese alte Rechnung zu setzen. Dafür spricht ja doch wohl auch die für das Alter recht erhebliche Lungenzeichnung links. Sicherlich aber sind die jetzt deutlich erkennbaren Veränderungen an der rechten Lunge spezifischer Natur, was doch aus der ganzen Anlage und dem Wachstum unter dem Einfluß der spezifischen Infektion hervorgeht. Es findet sich in der Literatur die Angabe, daß auch Bronchiektasien unspezifischer Natur die Unterlappen bevorzugen, aber, soweit ich sehen kann, finde ich nicht, daß da von Befallensein nur einer Seite die Rede ist. So wesentlich der eben gezeigte Befund ist, weil er vielleicht doch zur Klärung des kausalen Zusammenhanges der spezifischen Infektion — damit meine ich, warum die Syphilis gerade die abhängigen Partien so bevorzugt — beitragen kann, so glaube ich doch, daß der Grad der in der Lunge gesetzten Veränderungen noch nicht so erheblich gewesen sein kann, daß er allein das jetzige Krankheitsbild hätte hervorbringen können. Vielmehr möchte ich glauben, daß hier nur eine Prädisposition geschaffen ist, wie auch aus der vergleichenden Betrachtung der Röntgenbilder hervorzugehen scheint, daß wie im übrigen Körper ein Ansteigen des Befundes namentlich des nervösen nachgewiesen werden kann, so auch in der Lunge der Prozess auch durch die spezifische Therapie noch nicht zum Stillstand gebracht ist. Wohl ist

der Allgemeinzustand nicht unerheblich gebessert, was sich am deutlichsten in der Gewichtszunahme ausspricht. Aber die beinahe auf die Hälfte erhöhte Beschleunigung der Senkungsreaktion, der nervöse Befund und die Röntgenbilder mit dem klinischen Befund müssen nachdenklich stimmen. Vielleicht aber, daß eine spätere Röntgenaufnahme auch hier eine Wendung zum Besseren erkennen läßt. Jedenfalls ist abschliessend wohl soviel zu sagen, daß der spezifische Prozess auf eine nicht sehr widerstandsfähige, durch den unspezifischen Prozess wirksam vorbereitete Lunge getroffen ist und hierdurch die Möglichkeit fand, sich in bereits so kurzer Zeit auszuwirken. Mir erscheint auch bei sorgfältiger Abwägung des ersten Befundes zweifellos, daß hier eine spezifische Lungenerkrankung vorliegt, wenn auch klinisch sich nicht mit absoluter Sicherheit sagen läßt, wie weit die Veränderungen rein spezifischer Natur sind. Was D., abweichend von den anderen, charakterisiert, ist ja die offenbar deutlich herabgesetzte Widerstandskraft der Körpers, dem aber anscheinend auch weit über die Norm kräftigen spezifischen Prozess gegenüber. Ich möchte mich trotz aller gewiß lebhaften und begründeten Zweifel doch zu der Diagnose einer interstitiellen Pneumonie mit sicherlich bereits weitvorgeschrittenen Bronchiektasien entschließen, möchte aber noch einmal darauf hinweisen, daß nicht zu entscheiden ist, wieweit diese Bronchiektasien bereits vor der luetischen Infektion bestanden haben.

Was nun die Prognose betrifft, so möchte ich bei dem Fall von A diese nur äußerst vorsichtig stellen. Sicherlich ist die luetische Infektion bereits lange Zeit im Körper und hat deswegen reichlich Gelegenheit gehabt, sich gegen die Abwehrkräfte dieses an sich als äußerst kräftig imponierenden Organismus durchzusetzen. Der Prozess ist doch wohl, namentlich in den kleineren Bronchien, erheblich weiter vorgeschritten, als die Röntgenbilder erkennen lassen. Wenigstens möchte ich den doch immerhin erheblichen Stridor dahin auffassen. Auch das Ausgespanntsein der Lunge, ich möchte fast sagen ad maximum, obwohl ja klinisch noch eine Verschieblichkeit der Lungenränder besteht, deutet doch auf länger bestehende Veränderungen. Bisher hat der Gefäßapparat noch wenig von dieser Infektion merken lassen, denn Herztätigkeit und Puls sind nicht wesentlich von den Verhält-

nissen, die in diesem Lebensalter physiologisch gefunden werden, verschieden. Günstig ist doch auch immerhin der Einfluß der Therapie zu verwerten. Wenn ich auch bereits oben den Bedenken gegen die Malariakur Ausdruck verliehen habe, als ich auf die nach dem letzten Röntgenbilde gegebene Möglichkeit einer Weckung eines vorher schlummernden tuberkulösen Prozesses hinwies, so muß ich doch auf der anderen Seite dem Rechnung tragen, daß der spezifische Prozess auf der rechten Seite sicherlich zur Rückbildung gekommen ist. Es ist ja bei der bereits bestehenden Bronchiektasienbildung nicht möglich und bei Einleitung der Therapie auch in Rechnung gestellt worden, daß diese anatomischen Verhältnisse einer Rückbildung durch die Therapie zugänglich wären. Zum mindesten nicht in einem in die Wage fallenden Maße. Aber sie so beeinflussen, daß die Prozesse stationär bleiben, und daß die umgebende, doch recht ausgeprägt gewesene, interstitielle Infiltrierung zum Rückgang und zur Auflösung gebracht wird, war doch die Absicht bei Einleitung der spezifischen Kur, von deren Wirkung wir nicht so eindringlich überzeugt worden sind. Nicht allein, daß die Wa. R. noch genau so stark geblieben ist, die spezifischen sichtbaren Prozesse in den Lungen sind sicherlich nicht zum Rückgang gebracht worden. Demgegenüber ist aber das Röntgenbild nach der Malariakur ein wesentlich besseres. Daß es dabei möglicherweise zu einer tuberkulösen Infektion gekommen ist, ist natürlich nicht erwünscht und gibt zu vorsichtigen Erwägungen bei einem zweiten Versuch Anlaß, kann aber den im allgemeinen jetzt schon günstigen Einfluß der Malariatherapie doch nicht verwischen.

Die Aufnahme vom 29. 5. 1928 bereits läßt deutlich erkennen, daß die so groß erscheinende Gefahr behoben ist, und daß aus dieser Affektion keinerlei für eine ungünstige Prognose stellung zu verwertende Momente mehr herangezogen werden können.

Jedenfalls ist der Patient bei den sicherlich bereits bestehenden anatomischen Veränderungen mit großer Vorsicht bezüglich des Ausganges zu beurteilen. Ich würde bei genauer Kenntnis die mögliche tuberkulöse Infektion wohl in Kauf nehmen und befürchte nicht, daß der Organismus ihrer nicht Herr zu werden vermöchte, wenn auch weiterhin die Besserung

des spezifischen Lungenbefundes anhalten sollte. Die Wirkung der Malariakur ist ja nicht gleich nach Beendigung am stärksten, sondern in weiterem Abstand von der Kur scheinen mir nicht selten die therapeutischen Erfolge zuzunehmen.

Was dem Kranken B sein Gepräge aufdrückt, ist die im Vordergrund stehende recht erhebliche Anämie. Es scheint mir außer Zweifel zu sein, daß die Ursache für diese Anämie nicht in einem irgendwie gearteten spezifischen oder unspezifischen Prozeß im Magendarmkanal zu suchen ist. Ich möchte durchaus glauben, daß entweder durch die Lues und ihre ja auch in dem Falle bestehende jahrelange Einwirkung — die Infektion liegt doch gut 10 Jahre zurück — ohne hemmende Therapie eine Schädigung der Leber gesetzt ist, die zu starkem Zerfall der roten Elemente geführt hat, oder daß die Lues im Knochenmark spezifische Veränderungen gesetzt hat, die zurzeit nicht nachweisbar sind. Die letztere Annahme hat doch ganz erhebliche Vorzüge, wenn auch zugegeben werden muß, daß wesentliche auf stärkere Störungen der blutbildenden Funktionen hinauslaufende Befunde im Blutbilde nicht gefunden worden sind. Was sich da vorfindet, deutet auf eine schwere, langdauernde Schädigung des Blutes an sich, braucht aber nicht unbedingt ein Ausdruck einer Schädigung des Knochenmarkes zu sein, denn die Verschiebung im weißen Blutbild ist noch nicht stark genug ausgeprägt. Worauf die bei der ersten Anstaltsbehandlung angegebenen wochenlangen positiven Stuhlproben zurückzuführen sind, ist nicht einwandfrei zu klären. Jedenfalls kann ich aber soviel mit Sicherheit sagen, daß keine bestimmten Anhaltspunkte für das Bestehen eines Magen- oder Duodenalgeschwüres bestanden haben, daß sich nichts gefunden hat, was auf spezifische Prozesse im unteren Dickdarmabschnitt hindeutet, daß Patient auch nicht an Hämorrhoiden leidet. Die Erklärung von Darmblutungen ex Anämia ist immerhin in Erwägung zu ziehen. Was aber doch wohl entscheidend ins Gewicht fällt, ist der Misserfolg der Therapie, der ja eigentlich deutlich ist, wenn man sich nicht mit einem zum Stillstand-bringen eines bis dahin progredienten Prozesses zufrieden geben will. Weder die Bluttransfusion, noch die Leberdiät, noch Hepartrat haben eine Wendung zum Besseren herbeizuführen vermocht. Das stimmt natürlich zu äußerster Vorsicht in der Prognose-

stellung. Auch hier aber zweifellos eine günstige Beeinflussung des spezifischen Prozesses in den Lungen. Die so bedrohliche und erhebliche Beschwerden machende Interlobärpneumonie ist zum weitaus größten Teil zum Verschwinden gebracht, und das, was zurzeit noch an Resten dieses Prozesses übrig ist, dürfte unter weiterer spezifischer Behandlung noch ganz erheblich verringert werden können. Als prognostisch ungünstig aber sind neben der Anämie besonders die Anzeichen der Kreislaufinsufficienz zu verwerten. Wenn auch hier unter der spezifischen Behandlung und der Ruhe im Krankenhause die Ödeme bis auf kaum nachweisbare Spuren verschwunden sind, so ist nicht damit zu rechnen, daß sie auch bei nur mäßiger Anstrengung nicht in alter Stärke oder gar vermehrt wieder auftreten werden. Der Patient ist also arbeitsunfähig, und die Therapie hat bisher nicht vermocht, diese Beschwerde zu beheben, und es ist nach Lage des ganzen Falles auch mit kaum mehr als einem Aufhalten dieses Prozesses zu rechnen. Für cardiale Stauungsprozesse in der Lunge oder im Pfortaderkreislauf sind zurzeit keine sicheren Anhaltspunkte, wenn auch möglicherweise das im Anfang der zweiten Klinikbehandlung ausgeschwemmte Ödem auch in leichtem klinisch nicht nachweisbarem Aszites bestanden haben mag. Hinsichtlich auch nur einer Heilung auf kurze Zeit muß die Prognose absolut skeptisch gestellt werden.

Wesentlich am günstigsten scheinen mir die Verhältnisse bei dem Kranken C zu liegen. Hier sind die Veränderungen in der Lunge so leichter Natur und so offenbar in den Anfangsstadien, daß ich persönlich an einen vollen Erfolg der spezifischen Therapie bezgl. einer klinischen Heilung glauben möchte. Eine anatomische Heilung wird auch hier nicht zu erzielen sein, was ja auch ganz klar schon aus den Verhältnissen am rechten Zwerchfell hervorgeht. Offenbar sind hier — wie weit therapeutisch erzielt, möchte ich dahingestellt sein lassen — starke regressive Veränderungen im Gange, die auf eine ausheilende Tendenz des Lungenprozesses mit Deutlichkeit schließen lassen. Wären die Veränderungen im rechten Unterlappen stärkerer Natur, so müßte man natürlich einen übergroßen Narbenzug befürchten. Doppelt deswegen, weil die Kreislauforgane durch die erhebliche Skoliose bereits eine stärkere Anspannung erfahren haben.

Diese Überanstrengung ist aber doch nicht so erheblich, daß sie schon zu deutlichen Zeichen einer Herzschwäche geführt hätte. Weder eine Dilatation noch irgendwelche Anzeichen einer Insufficienz haben sich feststellen lassen, was bei dem bis vor kurzem durch nicht gerade leichte Arbeit in Anspruch genommenen Organismus in dem Alter doch bereits zu erwarten wäre. Was der Kranke C daneben noch an Erscheinungen bietet, ist doch nicht so stark, daß man daraus irgendwelche prognostische Zweifel schöpfen müßte. Wenn es durch nochmalige spezifische Behandlung gelingen sollte, den bis jetzt unbeeinflußt gebliebenen Serumbefund zu bessern, dadurch auch gleichzeitig die spezifischen Prozesse in der Lunge weiter günstig zu beeinflussen, will mir die Prognose dieses Falles als durchaus günstig erscheinen.

Am schwierigsten scheint mir die Beurteilung des Kranken D. Die Krankheit ist ja gekennzeichnet durch die überaus starke Heftigkeit der Infektion. Hier liegt zweifellos eine Unterstützung seitens eines der Syphilis gegenüber geschwächten Nervensytems vor, und auf dieser Seite liegen m. E. die dem Patienten drohenden Gefahren. Die doch immerhin recht erhebliche spezifische Therapie hat bisher nicht vermocht, den Serumbefund zu bessern, sondern ganz im Gegenteil zeigen alle Blutkontrollen ein Stärkerwerden der Infektion. Gewiß ist es unter dem Einfluß der Therapie gelungen, die spezifischen überaus bedrohlichen Krankheitserscheinungen im Rachen zum Stillstand zu bringen und hier eine Heilung quoad Narbenbildung zu erzielen. Ebenso scheint auch der Lungenprozeß zum Stillstand gekommen zu sein, und es machen sich hier Anzeichen einer Besserung bemerkbar. Demgegenüber sind aber im Nervensystem vorläufig noch fortschreitende Prozesse nachzuweisen. Die Untersuchung gegenüber dem Aufnahmestatus zeigt doch an Hirn- und peripheren Nerven eine Zunahme der klinisch wahrnehmbaren Erscheinungen. Die Pupillenverhältnisse sind doch wesentlich schlechter geworden. Der rechte Facialis zeigt die Anzeichen einer beginnenden Erkrankung, der auffällige Rededrang, die Sucht, sich ständig mit dem Krankheitsprozesse zu beschäftigen, die dauernde und im Augenblick anscheinend noch unbeeinflußbare Vorstellung von der Unheilbarkeit und dem Fortschreiten der Krankheit

sind doch Merkmale, die, wenn auch natürlich mit aller Vorsicht, in der Richtung eines Übergreifens auf Nervensystem und Psyche zu verwerten sind. Was auf der anderen Seite günstig über den Kranken denken läßt, ist die klinisch wahrnehmbare Besserung des Allgemeinzustandes, so daß ja immerhin noch zu hoffen steht, daß der auf diesem Wege erstarkte und durch eine vorsichtige, spezifische Therapie unterstützte Organismus auch der seine wichtigsten Zentren bedrohenden Infektion Herr wird. Bereits oben bei Besprechung der Differentialdiagnose hatte ich bemerkt, daß zweifellos hier eine Schädigung des Lungen- oder besser gesagt Bronchienapparates bestanden haben muß. Ich kann mir wenigstens nicht vorstellen, daß die bereits bestehenden Veränderungen an den Fingern auf die spezifische Infektion zurückzuführen sein sollten, die doch immerhin erst ein Jahr besteht. Sicherlich liegt hier auch eine Gefahrenquelle für die gesamte Beurteilung, denn es ist natürlich nicht anzunehmen, daß hier eine etwa klinische oder gar anatomische Heilung in Aussicht stände. Man wird gut tun, als Endeffekt einen Stillstand auch dieser Prozesse in Aussicht zu nehmen, was sich ja trotz ihrer offenbaren Nichtspezifität auch durch die spezifische Therapie erwarten ließe. Die Veränderungen des Bronchialbaumes müssen aber offenbar bereits recht erheblich sein, denn die nun schon durch längere Zeit hindurch gemessenen Auswurfmengen sind zu erheblich, als daß sie nur auf eine akute Verschleimung zurückgeführt werden könnten. Um zu einer endgültigen Prognosestellung zu kommen, so möchte ich noch einmal bemerken, daß ich die Gefahren, die seitens der Lunge selbst drohen, für nicht zu erheblich halte. Eine günstige Prognose zu stellen, kann ich mich aber trotzdem nur mit äußerster Vorsicht entschließen.

Ist bei den Kranken A, B und C eine irgendwie besonders geartete Therapie nicht einzuschlagen, bei dem Kranken A zunächst wohl einmal unter kausaler Therapie ein Abwarten der Wirkung der Malariakur angezeigt, bei dem Kranken B das Hauptaugenmerk auf die spezifische Beeinflussung der Anämie zu richten, bei dem Kranken C eigentlich wohl nur eine Fortsetzung der spezifischen Therapie zur Erzielung einer negativen Wa. R. als Ausdruck einer klinischen Heilung in Vorschlag zu bringen, so wird man bei dem Kranken D gut

tun, die antisyphilitische Therapie zunächst bis zu einer negativen Wassermannschen Reaktion als Manifestation einer klinischen Heilung fortzuführen.

Ich möchte nicht verfehlen, an dieser Stelle Herrn Geh. Medizinalrat Professor Dr. P. Krause und Herrn Oberarzt Dr. Gandenberg meinen herzlichsten Dank auszusprechen für die Liebenswürdigkeit und ständige Bereitwilligkeit, mit der mich beide Herren in jeder Weise bei den in Frage kommenden Fällen unterstützt haben. Zu ganz besonderem Danke aber bin ich verpflichtet, Herrn Dr. Koch, dem Leiter der inneren Station des Evangelischen Krankenhauses Bethanien zu Hörde i./W., da durch seine Anregung und Unterstützung mir erst die Möglichkeit zu dieser Arbeit gegeben worden ist.

Syphilis der Respirationsorgane, der Pleura und des Mediastinums.

Abecassis: Origine syph. d. dilatat. des bronches Thèse de Lyon. 1911.

Abramovic, F.: Röntgendiagnostik der Lungensyphilis. Vracebnoe delo, Jg. 9, Nr 12/13, 1926 Fortschr. d. Röntgenstrahlen 1927 36.

Alessandrini: L'image rad. della sifil. polmon. Radiol. med., Bd. 8, S. 149, 1921.

Andreae: Anatomische Untersuchungen über die Lungenaffektionen syphilitischer Kinder. I.-D. Würzburg 1876.

Antonin: Les syndromes médiastinaux. Gaz. des hôp. civ. et milit., S. 1285, 1922.

Arnoldi, W.: Zur Frage der Lungensyphilis. Berlin klin. Wochenschr. S. 29, 1921.

Aschoff: Lehrbuch der Pathologie 1919, II 351.

Askanazy: Verhandl. d. pathol. Ges. zu Aachen 1901.

Assmann, H.: Klinische Röntgendiagnostik. Lungenlues 3. Aufl. 1924.

Astruc: De morbis venereis. Paris 1738.

Audrain: Contribution à l'tude diagnostique et clinique de la syphilis pulm. Caen 1905.

Aufrecht: Deutsche Zeitschr. f. prakt. Med. 1874, p. 223.

Aufrecht: Lungenentzündungen. In Nothnagels spez. Path. u. Therap. 1899, XIV, S. 284 ff.

d'Almag: Infection syph. s'accompagnant de pleurésie et d'ictére. Ann. de Derm. et de syph. 1896. 7 p. 938.

Auspitz u. Unna: Vierteljahrsschr. f. Derm. u. Syph. 1877, Bd. 4.

Auzlas Turenne: Intern. med. Kongr. 1867.

Azam: Gaz. des hôp. 1877 p. 1165.

Babès: Arch. gen. de med. 1905, p. 3306.

Bade: Ueber Gummiknoten in der Lunge Erwachsener. I.-D., München 1895.

Baker, F.: Syphilis des bronches et du poumon. Paris méd. S. 62, 1922.

Balzer: Traité de Méd. de Brouardel et Gilbert VII, 1900, p. 781.

Balzer: Syph. d. bronches et du poumon. Paris méd, 21. Jänner 1922.

Balzer et Grandhomme: Revue mensuel de mal. de l'enf. 1886.

Bandelier u. Röpke,: Kl. d. Tuberk. I 149.

Barbe: II. dermat. Kongress zu Wien 1892 B. Kl. W. 1892/44.

Barbosa, José: Fall von Phthisis. Brazil med. Bd. 2, S. 377, 1921.

Barelmann: Ein Fall von Lungensyphilis I.-D. München 1882.

v. Bärensprung: Heriditäre Syphilis Berlin 1864.

Barraud: A propos de 3 cas de gomme de la trachée et des bronches, Schweiz. med. Wochenschr. S. 19, 1923.

Barry, C. C.: Syphilitique pleurésie. Indian M. Gaz. Calcutta 1902, 37, 97.

Bartels: kasuistische Mitteilung eines Falles tertiärer Lungenlues Med. Kl. 1919/19.
Barthélémy: Vierteljahrsschr. f. Derm. u. Syph. 1884.
Bauer, R.: Ein Fall von Lungensyphilis Mitt. d. Ges. f. inn. Med. in Wien, S. 103, 1912, Sitz. v. 14. März 1912, W. kl. W. 1912/15.
Bauer, N.: Lues und inn. Med., Leipzig u. Wien 1910.
Baumel: Gaz. de hôp. 1904 p. 357.
Baumès: Précis des mal. ven. 1840.
v. Baumgarten: IV. Derm. Kongr. Breslau 1894.
v. Baumgarten: Virch. Arch. 76 u. 86.
v. Baumgarten: Arch. f. Heilkunde 1875/16.
v. Baumgarten: Zentralblatt f. med. Wissenschaft 1876/45.
v. Baumgarten: Zentralblatt f. med. Wissenschaft 1877/22.
v. Baumgarten: Virch. Arch. 1897.
v. Baumgarten: Verhandl. d. deutsch. pathol. Ges. zu Aachen 1901.
Bäumler: Deutsches Arch. f. klin. Med. 1872, Bd. 9.
Bäumler: Syphilis. In v. Ziemssens Handb., Bd. 3, S. 120.
Bayet: Ann. de Derm. et de Syph. 1903 p. 771.
Bayle: Recherches sur la phthisie pulmonaire 1810.
Bayle: Mémoire sur la phthisie pulmonaire 1812.
Bazin: Sur la syphilis et les syphilides 1866.
Beer: Die Eingeweidesyphilis. Tübingen 1867.
Beger: Deutsches Arch. f. klin. Med. Bd 23.
Behring: Beitrag zur Symbiose von Syphilis und Tub. Med. Kl. 1910/39.
Bell: Traité de la gonorrhoe virulente 1802.
Beltz: Fall von Lungengumma X. Röntgenkongr. 1914.
Benda: D. Venen im Handbuch d. spez. pathol. Anatomie 1924/II.
Benda, R.: La brouchite chronique syph. Paris. Octave Doin 1927.
Benoiston de Chateauneuf: Ann. d'hyg. Bd. 7.
Benoit, L. P.: Syphilis du poumon. Bull. et mém. de la soc. med. de Paris. Jg. 37, S. 738.
Bensaude et Emery: Lungensyphilis B. Kl. W. 1913/14.
Bensaude et Emery: Syphilome intrathorak. Bull. et mém. de la soc. méd. des hôp de Paris 1913/35.
Berblinger: Gummöse Syphilis der Lunge und der Cava sup. mit Thrombose dieser Med. Kl. 1927/35.
Berg: Med. Rec. 13. Dez. 1902.
Bériel: Syphilis du poumon chez l'enfant et chez l'adulte, Paris, Steinheil 1906.
Bériel et Favre: Lyon méd. 1906.
Bernard, L.: Rapport de la tuberc. et de la syphilis du poumon. Rev. de la tuberc., Bd. 4, S. 536, 1923.
Bernard, Mouquin et Lelong: Pleurésie chez un syphilitique. Bull. et mém. de la soc. med. des hôp. de Paris, S. 1675, 1923.
Bernet: Journ. de méd. de Bordeaux 1836.
Bernheim u. Dieupart: Zeitschr. f. Tub. XI. 5.
Bezancon: Dilatation des bronches. In Traité de Roger, Widal, Toissier 1926.
Bezancon et Pierre Jacob: Un cas de syphilis pulmonaire. Rev. de la tubercul. Bd. 4, S. 527, 1923.

Birch-Hirschfeld: Lehrb. d. path. Anat. 1894.
Blanchet: Contribution à l'étude de la syphilis chez les nouveaus — nés. Thèse de Paris 1901/02.
Bochensky u. Grobel: Monatsschr. f. Geburtsh. u. Gyn. Okt. 1905.
Bodin: Soc. de. Derm. 13. Juli 1905.
Böhm: Kavern. Lungenlues Münch. Röntgenges. XII 1927. Kl. W. 1928/8.
Borst: Bericht d. Sitzungen der phys.-medic. Ges. zu Würzburg von 7. VII. 1898. Münch. med. Wochenschr. 1898, Nr. 30.
Borst: Verh. d. phys. med. Ges. zu Würzburg 1899.
Bosc: Compt. rend. de la Soc. de Biol., 24. Febr. 1906.
Bouilla E.: Ein Fall von luetischer Mesaortitis. Arch. de cardiol. y hematol, Bd. 2, 1921.
Bouilla E.: Fall von mediastinaler Lues. Anales de la acad. med. quirurg. espanola, Jg. 8, S. 312, 1921.
Bourdieu: Contribution à l'étude de la syphilis pulm. Thèse de Paris 1895/96.
Bourée: Étude de la pathogénie de la dilatat. des bronches Thèse de Paris 1905.
Bramcamp, A. L.: Associated syphilis and tuberculosis. California state journ. of med., Bd. 21, S. 52, 1923.
Brandenburg; W: Ein Beitrag zur Lungensyphilis. Beitr. z. Klinik der Tuberkulose, Bd. 10, Nr. 2.
Brin, L.: La médiastinite syph. Gaz. des hôp. civ. et milit., S. 565, 1921.
Brissaud: Progr. méd. 1881.
Brissaud: Progr. méd. 1883.
Brock: Lancet 1912/11.
Brodowski: Virch. Arch. 63/128.
Browicz: Zentralbl. f. d. ges. Wissenschaft 1877/19.
Brown Chester: Syph. stricture of the lef main bronchus. Proc. of the New York pathol. soc., S. 104, 1926.
Brousse, A.: Pleurésie syphilitique de la période secondaire. Bull. Soc. franc. de derm. de Syph. Paris 1894, 5, 533.
Brousse, A.: Ann. de Derm. et de Syph. Paris 1894, 35, 6, 965.
Brünings: Lehrbuch.
Bryce L. and S. W. Patterson: Diagnosis of pulmonary Syph. Med. journ. of Australia, Bd. 1, 1923.
Buchanan; Liverpool med. chir. Journ. 1907/VII.
Brynberg, Porter: Philad. Med. Times. 1878.
Burell, S. T.: Case of syphilis of lungs. Proc. of the roy. soc. of med., Bd. 17, Nr. 2. 1923.
Buschke: Lungensyphilis, Berl. dermat. Ges. 1922.
Cade et Jambon: Arch. de méd. exp. et anat. path. Nov. 1905.
Cade et Lavy: Lyon méd. 1906, p. 345.
Cagnetta, T.: Contributione alla dottrina clinica pleurite syphilitica. Atti d. r. Acad. med. chir. di Napoli 1892, 46, 146.
Calomiatti: La sifilide della produz. della tisi Giorn ital. della mall. ren. et della pelle. Milano 1877.
Campana: Dei morbi sifilitici e venerei, Genova 1887.

Carlier: Etude sur la syphilis pulmonaire. Thèse de Paris 1882.
Cavra, P.: Etude sur la pleurésie syphilitique du stade roséolique, ou pleurésie syphilitique de la période secondaire. 4. Paris 1894.
Carullo, R.: Lungensyphilis. Asclepios, Bd. 11, Nr. 9/12, S. 303.
Ceconi, A.: La sifilide del pulmone, Rif. med., S. 761 1923.
Chantemesse et Vidal: Pleurésie dans le stade roséolique de la syphilis. France méd. 1890, Nr. 17.
Chantemesse et Vidal: Pleurésie syphilitique. Presse méd. 1894.
Chaoul u. Stierlin: klin. Röntgendiagnostik der Erkrankungen der Brustorgane i. Sauerbruch, Chirurgie d. Brustorgane, I. 153.
Chiari, H.: Wiener med. Presse 1895, p. 349.
Chiray, M. et H. Janet: Pleuro-péritonite subaigue de la syphilis tardive. Bull. et mém. de la soc. méd. des hôp. de Paris, S. 641 1921.
Chovstek: Wiener med. Wochenschr. 1877. Nr. 33.
Ciarrochi: La pleurite essudativa durante lo stato roseolico della sifilde. Giorn. ital. d. mal. vén Milano 1896, 31, 165.
Citron: Die Syphilis Kraus-Brugsch, spez. Path.- u. Teraphie inn. Krankheiten. Urban u. Schwarzenberg 1919.
Clayton: Amer. Journal of the med. Science. Apr. 1905.
Collet et Ballivet: Lyon méd. 1906. II. p. 236.
Cornet: Die Tuberkulose. Wien 1907. A. Hödler.
Cornil: Soc. anat. 1862.
Cornil: Union méd. 1874, Nr. 81.
Cornil: La syphilis 1879.
Cornil: Soc. anat. 1899, p. 21.
Cornil et Ranvier: Traité d'Histol. pathol. Paris 1882.
Councilmann: Syphilis of the lung. John Hopkins hospital bulletin, 1891, S. 34.
Coupard: Journ. med. de Paris 1885.
Courcoux, A. et M. Lelong: Form. clin. de la syphilis des poumons chez l'adulte. Journ. méd. franc. S. 518, 1922.
Couvelaire: Revue mensuelle des mal. de l'enfance 1904. p 60.
Cova: Atlas Thoracoscopicon. Mailand 1928.
Cube: Ein Beitrag zur Lungensyphilis. Virchows. Arch. Bd. LXXXII. S. 516.
Cubé: Ann. de Derm. et de Syph. 1881.
Cuffer: zit. bei Jacquin.
Cullerier: Acad. de méd. 1837.
Cumston, Ch. G.: Remarks on visceral syphilis. Americ. journ. of syphilis, Bd 7, S. 671, 1923.
Curschmann: Ein Fall von Lungensyphilis. M. med. W. 1922/7.
Dachtler: 11. Vers. d. Amer. Rö. Rays Soc. 1906.
Dallidet: Anat. pathol. et Pathog. de la dilatation bronchique. Thèse de Paris 1881.
Le Damany, P.: Note sur trois cas de pleurésie au cours de la syphilis secondaire. Gaz. hebd. de méd. Paris 1895, 42, 126; ref. Arch. f. Derm. u. Syph. 1894, 33, p. 283.
Damm: Ueber spezifische Lungenerkrankungen während der Frühperiode der Syphilis (Syphilis pulmonum praecox). Derm. Zeitschr. 1908, Sept. u. Okt.

Darier: Syphil. pleuro-pulmon. In Traité de Méd. v. Debove-Achard, T.1, p.392
Delepine et Sisley: Sem. méd. 1890. p. 415.
Demme: XIII. Bericht über die Tätigkeit des Jennerschen Kinderspitales in Bern 1875.
Denker: Bronchoskopisch diagnostizierte Tracheo-Bronchitis und Lungensyphilis D. med. W. 1912. I.
Depaul: Soc. anat. 1837.
Depaul: Gaz. de hôp 1851.
Depaul: Mém. de l'Acad. de méd. 1853.
Depaul: Mém. de l'Acad, de méd. 1857.
Derscheid, M.: Lungensyphilis. Syphilis u. Lungentuberkulose. La Policlin. 1909, Nr. 2.
Dessault: Dissertation sur les mal. vén., la rage et phthisie. Bordeaux 1733.
Deutsch: Zur Kenntnis der Lungensyphilis, Fortschr. a. d. Geb. d. Röntgenstrahlen, Bd. 24.
Deutsch: Virch. Arch. 219/1915.
Deutsch: Fall von Lungensyphilis Med. Kl. 1916/34.
Devic et Bériel: Ann. de Derm. et de Syph. 1906.
Diehl, G.: Ueber Gummiknoten in der Lunge. Dissert. Erlangen. 1896.
Dietlen: Die Röntgendiagnose der Lungenerkrankungen in Grödel, Lehrbuch u. Atlas der Röntgendiagnostik, Lehmann med. Atlant. Nr. 7.
Dietlen Bedeutung der Röntgenuntersuchung der Lungen. Kongr. f. inn. Med. Wiesbaden 1927.
Dieulafoy: Syphilis du poumon et de la plévre. Gaz. hebd. de méd. et de chir., Paris 1889.
Dieulafoy: Clinique 1897/98.
Dieulafoy: Manuel de path. int. 1904.
Dieulafoy: Arch gén. de méd. 1906 p. 224.
Dittrich: Prager-Vierteljahrsschr. 1849.
Dobousquet Laborderie et Gaucher: Rev. de méd. 1884, p. 663.
Dötsch, A.: Ueb. Kombination. v. Syphil. u. Tuberkulose. Dissert. Jena 1896.
Dolgopolow: Zur Kasuistik der luetischen Affektionen der inneren Organe. Journ. rum. dai mal. cut. 1907.
Domenici: Zeitschr. f. Tuberk. 14/I.
De Domonicis, N.: Pleurite sifilitica primaria, Atti d. r. Acad. med. chir. di Napoli 1901, n. s. 55, 10.
De Domonicis, N.: Gaz. d. osp. Milano 1901, 22, 244.
Dougall: Syphilis der Lunge und des Larynx. Liverpool med. chir. Journ. 1907/VII.
Doutrelepont: Deutsche med. Wochenschr. 1906., 7. Juni
Dubois Havemith: bei Derscheid.
Dünner: Lungensyphilis, Berl. med. Ges., M. med. W. 1928/4.
Dürck: Deutsches Arch. für klin. Med. 1897/58.
Dufour: Union méd. 1868, Nr. 62.
Dufourc: De l'adénopathie trachéo-bronchique hérédosyphilitique. Thèse de Bordeaux 1877.
Dujardin-Baumez.: zit. nach Jacquin.
Duque Quintana: Ein Fall von Lungensyphilis. Actos dermosifilograf, I. Jahrgang. 1901 Nr. 1.

Durante: Soc. anatomique, 19. Juli 1901.
Dutch: Lungensyphilis. Virchows Arch. Bd. 219.
Duzea: Lyon méd. 1855, p. 228.
Easton: Med. Record. New York 1915/88.
Ebertsheim: (Fall v. Schönfeld) Ing. Diss.
Edelmann: Lungenerweiterung. Ein häufiger Luesbefund W. Kl. W. 1819/49.
Egdahl: Pulmonary syphilis with report of a case. Milit. surgeon., Bd. 50, S. 128, 1922.
Egdahl: Report af a case of syphilis of the lungs. Illinois med. journ. S. 50, 1923.
Elizalde: Anatomia patologika e patogenia de la sifili pulmonari. Buenos Aires 1919. Zentralbl. f. allgem. Pathol. 1920 I.
Elizalde: Anat. path. des pneumonies syphilitiques. Cpt. rend. de la soc. de biol. Bd. 85, S. 958, 1921.
Elliot: 2 Fälle von Lungensyphilis. Liverpool med. chir. Journal 1907/VII.
Elsenberg: Berl. klin. Wochenschr. 1890, Nr. 6.
Emanuel: Ueber d. Einfl. d. Behandlung d. Eltern auf die Häufigkeit d. klin. Manifestationen bei cong. Lues. Zeitschr. f. Kinderh. 45/I, II, 1928.
Enfield: Röntgenologische Darstellbarkeit von Magen- u. Lungensyphilis Amer. Journ. of Syph. 1926/10.
Engel: Diagnose der Lungensyphilis. Philadelphia medical Times, Oct. 1882 (Ref. in Revue de méd. 1883).
Eppinger: Prager Vierteljahrsschr. f. prakt. Heilk. 1875.
Eppinger: Lubarsch. Osterd. Erg. d. spez. path. Morph. u. Physio. 1896.
Estrado Florez: Ein Fall von Lungensyphilis. Rev. clin. di Madrid 1909, Nr. 24.
Etienne: Congrès de Montpellier 1898.
Ewe: Heilung in drei Fällen von Lungensyphilis. Wiener med. Presse. 1879, Nr. 24.
Fasano: Zentralbl. f. Lar. 1892.
Fernandez: Siph. lesions simulating or associated with tubercle. Practitioner, Bd. 106, 1821.
Ferré: Compt. rend. de la Soc. Erg. de Biol. 1906/2.
Feulard: Ann. de Derm. et de Syph. 1893, p. 573.
Ficacci: Alcuni casi di sifili pulmonare. Riv. osp., Bd. 11, S. 57, 1921.
Finger u. Langsteiner: Kaiserl. Akad. d. Wisssenschaft. Wien 1905.
Fischer: Virch. Arch. 188.
Fischl.: Traité des mal. de l'enfance de Grancher et Comby 1905, V. p. 27.
Flockemann: Zentralbl. f. allgem. Path. u. path. Anat. 1899.
Floyd: Probable syphil. interst. pneumonia in an adult. Proc. of the New York pathol. soc., S. 58, 1921.
Font Montecos: Inter. Zentralbl. f. Tub. IV 595.
Forget: De la syphilose pulmonaire compliquée d'adénopathie trachéobronchique. Thèse de Bordeaux 1890.
Forster: Würzb. med. Zeitschr. 1863, p. 1.

Fournier: Gaz. hebd. de méd. et de chir. 1875.
Fournier: Acad. de méd., 19. Nov. 1878.
Fournier: Phagédénisme III. du pied, phthisie syphilitique. Annales de Dermatologie et de Syphilitigraphie, Paris 1878—1879.
Fournier: La syphilis héréditaire tardive. 1886.
Fournier: Traité de la Syphilis, T. 2, 1906: Pleurésie syphilitique.
Fournier: Hered. Syphilis Prophylaxe und Therapie, Steinkopf. Dresden 1910.
Fraissinet et Martin: Syph. pulmon. simulant la tuberkulose cavitaire, Bull. et mém. de la soc. exot. Bd. 16, S. 396, 1923.
Frank, J. P.: De curand. homin. morb. 1807.
Frank, J. P.: Praxeos medicae universae praecepta 1823.
Frank, J. P.: Ueber einen Fall von Lungensyphilis. Wiener med. Presse, Jg. 21, 1880.
Fränkel: Zur Diagnostik d. Brusthöhlengeschwülste D. med. W. 1891/50—51.
Fränkel: M. med. W. 1909/1207.
Fränkel: Pathol. u. Therapie d. Lungenkrankheiten Berlin Urban und Schwarzenberg 1904/660.
French: Lanzet 1912/4639.
Freund: Die Syphilis im Röntgenbild i. Finger Handbuch der Geschlechtskrankheiten III, 3.
Friedländer and Frickson: Syph. of the lung. Journ of the Americ. med. assoc., Bd. 79, S. 291, 1922.
Fuhrer: Deutsche Klinik, 1854.
Funk: Amer. review. of Tub. Baltimore 1920/22.
Funk Elmer H.: Syph. with pulmonary manifestations. Med. clin. of North Americ., Bd 6, S. 883, 1923.
Gähwyler, M.: Reine Lungenlues mit eigenartigem Röntgenbild. Beitr. z. Klin. d. Tuberkul., Bd. 57, 1924.
Galvagni: zit. nach Boix. Arch. gén. de méd. 1903, p. 883.
Gamberini: Les manifest viscerales de l'hérédo-Syphilis. Giorn. ital. d. mal. ven. 1880.
Garel: bei Denker.
Gaté, J.: Les pleurésies syphil. Journ de med. de Lyon, S. 639, 1922.
Gaucher: Gaz. des hôp. 1904, Nr. 120.
Gaucher: La syphilis héréditaire. Bull. méd. 1904, p. 833.
Gaucher et Louste: Soc. d. derm. et de syph. 4. Mai 1905.
Gaudichier: Ann. de Derm. et de Syph. 1855, p. 15.
Gauthier: Ann. de Derm. et de Syph. 1881.
Genderen, St. v.: Pleuritis luetica. Nederlandsch tijdschr. v. geneesk. 1. Hälfte, S. 1072, 1925.
Gerhardt: Ueber syphilitische Erkrankungen der Luftröhre. Deutsches Arch f. klin. Med. 1867, II. 535.
Gerhardt: Sitzungsber. d. Phys.-med. Gesellsch. zu Würzburg 1881.
Gerhardt: Lehrbuch d. Laryngologie Wien 1998/I. Heymann.
Gibert: Acad. de Méd. 1853.
Gintrac: Journ. de méd. de Bordeaux, 1867, Nr. 4.
Giraudeau: zit. nach Jacquin.

Golden, Ross: Syphilis of the lungs, its radioscopic findings and their pathol basis. Americ. journ. of roentgenol., Bd. 8, S. 502. 1921.
Goldscheider: Lungensyphilis D. m. W. 1922/46.
Goodhart: Syphilitik disease of the lung. Transact. of the path. Society. 1874, S. 31.
Goodhart: Phthisis of fibroid form. Historie of syphilis Ebenda 1877, S. 313.
Gougenheim: Soc. méd. d. hôp. 9. Mai 1870.
Gougenheim: Gaz. d. hôp. 1879, p. 438.
Gowers: Syphilitik disease of the lungs. Transact. of the path. Soc. 1877, S. 336.
Grandidier: Ueber Lungensyphilis und ihre Heilbarkeit durch die Schwefelquellen zu Nenndorf. Berl. klin. Wochenschr., 1875.
Grashey: Lungenlues. Fortschr. a. d. Geb. d. Röntgenstr., Bd. 33, S. 115. Kongreßheft.
Grasser: Ing. Dissert. Straßburg 1909.
Grawitz: Virchows Arch., Bd. 72.
Greenfield: Syphilitik? pneumonia. Transact. of the path. Soc. 1876, S. 43.
Greenfield: On visceral syphilis. Ebenda. 1877, S. 249.
Grindon: Lungensyphilis an ungewöhnlicher Stelle. The Journ. of cut. dis. incl. syph. Juni 1910.
Groedel: 12. Tagung d. Röntgenges. M. m. W. 1919,7.
Groedel: Kardiale Stauung und Lungenlues M. m. W. 1919/12.
Groedel: Lungensyphilis im Kraus-Brugsch, spez. Pathol. u. Therapie innerer Krankheiten III, 409.
Groedel: M. Kl. 1923/6.
Groedel: Kl. W. 1923/13.
Groedel: Lungensyphilis D. m. W. 1923/13
Groedel: Ueber Lungensyphilis Münch. med. Wochenschrift, S. 132, 1923.
Groedel: Die Röntgensymptome syphilitischer Erkrankungen der Kreislauforgane. Fortschr. d. Röntgenstr. 1927/36.
Groedel: Atlas und Grundriß der Röntgendiagnostik in der inneren Medizin. Lehmann, München.
Grünfeld: Eulenburgs Realencyklopädie XIX, p. 338.
Grünwald: Ueber Kombination von Syphilis und Tuberkulose im Larynx. Diss. München 1887.
Gübler: zit. nach Lancereaux Traité de la syph. 1873, p. 334.
Hamilton, Ch.: Acquired syphilis of the lung. New York state journ. of med., Bd. 24, S. 993, 1924.
Hanot: Progr. méd. 1881, p. 285.
v. Hansemann: Die secundäre Infektion mit Tuberkelbazillen. Berl. klin. Wochenschr. 1898 Nr. 11.
v. Hansemann: Verhandl. d. Kongr. f. innere Med. Wiesbaden 1901.
v. Hansemann: M. m. W. 1901/811
v. Hansemann: Ungewöhnlicher Fall von Lungensyphilis. Berl. klin. Wochenschr. 1911, Nr. 2.
v. Hansemann: Virchows Arch. f. pathol. Anat. u. Physiol., Bd. 220, 1915.
Hawes John: Pulmonary Syphilis. Boston med. a. surg. journ., Bd. 190, S. 92, 1924.

Hay: Über Lungenerkrankungen. Liverpool med. chir. Journal 1917/VII.
Hecker: Bemerkungen über Syph. congenita. Verh. d. Ges. f. Geburtshülfe, Berlin, Bd. VIII. S. 130. 1854.
Hecker: Virchows Arch. 1859, Bd. 17.
Hecker u. Buhl: Klinik der Geburtskunde, Leipzig 1861.
Hecker R.: Beiträge zur Histologie und Pathologie der congenit. Lues. Deutsches Arch. f. klin. Med. 1898. Bd. 61.
Hecker: Deutsche med Wochenschr. 1902 Nr. 45.
Hedrén, G.: Über Lungensyphilis beim Erwachsenen. Nordisk Medic. Arkiv. 1907, Bd. 40. ref. in D. M. W. 1909/40.
Heller, A.: Deutsches Arch. f. klin. Med. 1855, p. 188.
Heller, A.: ebendort 1887.
Heller, A.: Die Lungenerkrankungen bei angeborener Syphilis. Deutsches Arch. f. klin. Med. 1888, S. 159.
Henop: ebendort 1879 p. 250.
Hérard et Cornil: Traité de la phthisie pulmonaire. 1867.
Hertz: Virchows Arch. 1873 Bd. 57.
Herxheimer: Lubarsch-Ostertags Ergebn., Bd. 11, 1906.
Heubner: Syphilis im Kindesalter. In Gerhards Handbuch der Kinderkrankheiten. 1886.
Hiller: Über Lungensyphilis und syphil. Phthisis. Charité Annalen. 1882, S. 184.
Herxheimer: D. m. W. 1911/10.
Hiller: Zentralbl. f. med. Wissensch. 1884.
Hirsch, J.; Über die syphilitische Erkrankung der Lunge. Diss. München 1901.
Hochsinger: Prognose d. angeb. Syphilis. Ergebn. d. inn. Med. V.
Hochsinger: Allg. med. Wiener Ztg. 1887 Nr. 43;
Hochsinger: Ann. de Derm. et de Syph. 1894 p. 1414;
Hochsinger: Syphilis congenita und Tuberkulose. Wiener med. Bl. 1894 Zentralbl. f. path. Anat. 1895.
Hochsinger: Studien über die hereditäre Syphilis, 1898 I. p. 353.
Hönig: Ing. Diss. Bukarest 1903 M. m. W. 1903/31.
Hofmann: Atlas der ätiologischen Syphilisforschung. Berlin 1903. Springer, Tafel XXI.
Hoffmann, E.: Lungenspitzenaffektion bei früh-ulceröser Lues. Demonstr. Berl. Derm. Gesellsch. 12. Nov. 1902.
Hoffmann, E.: Derm Zentralbl. 1908 Nr. 4.
Holzknecht: Die Diagnostik d. Erkrankungen der Brustorgane. Fortschritte d. Röntgenstr. 1901. Ergänzungsheft 6.
Homma H. und F. Hagenauer: Zur Kenntnis der Lungenlues Wien. klin. Wochenschr. S. 269, 1925.
Homolle: Dictionn. de méd. et de chir. prat. 1883. Vol. 34.
Horak O.: Lues pulmonum, Casopis lékarü ceskych, S. 809, 1921 Zentralbl. f. Tbforsch. 23/231.
Howard, C. P.: Pulmonary syphilis. Americ. journ. of syphilis, Bd. 8, 1924.
Howitz: Behrend's Syphilidologie, Bd. 3, 1863.

Hutinel, J.: Etudud. anatom. et clinique de la dilatation des bronsches Thèse de Paris 1922.

Imhof-Blon: Fiebererscheinungen und die Spätstadien der Syph. M. Kl. 1909/21.

Iterson, C. J.: Syph. Stenose des linken Hauptbronchus. Geneesk. gids. Bd. 1, S. 526, 1924.

Jacob, P.: Quelques aspects clin. et radiol. de la syph. pulm. Rev. de la tubercul., Bd. 4, S. 540, 1923.

Jacquin: Etude sur la phthisie syphilitique chez l'adulte. Thèse de Paris, Juli 1884.

Jacquinet: Contribution à l'étude de la tuberculose pulm. chez les syph. Thèse de Paris, März 1895.

Jakobeaus, H. C.: Syphilis der Bauch- und Brustviscera. Acta med. scandinav. Suppl. 3, S. 25, 1922.

Jacobsohn: Arch. f. Derm. 1877/899,

Jakovone N.: Sudi un caso di sifili pulmonale. Rinascenza med. S. 363, 1925.

Jambon: Le treponema pallidum de Schaudinn dans les tissues des hérédo-syphilitiques. Thèse de Lyon. Juli 1906.

Janselme, Vernes et Bloch: la Présse méd. 1914/16.

Jaubert: Contribution à l' étude de la syphilis héréditaire. Thèse de Montpellier. 1904.

Jong, J. de: Syphilis broncho-pulmon. Ann. de l'anat. path., T. 3, Nr. 3, 1926.

Jullien: Soc. de Derm. et de Syph. 1893, p. 450.

Kaestle: Die Röntgenuntersuchung der Atmungsorgane. Lungenlues i. Schittenhelm, Lehrbuch d. Röntgendiagnostik 1924/1.

Kahler: bei Denker.

Kaposi: Syphilis. Deutsche Chirurgie. 1891. S. 250.

Karschner, Clyde: Pulmonary Syphilis. Journ of the Michigan state med. ass. Bd. 24, S. 205, 1925.

Katz: zit. nach Durante.

Kaufmann: Lehrb. d. spez. path. Anat. 1911 I 304.

Kayser: Über d. gegenwärtigen Stand unserer Kenntnisse von d. Lungensyphilis d. Erwachsenen. B. kl. W. 1919/733.

Kayser: Lungensyphilis B. kl. w. 1913/21, 21, 59.

Kayser: Röntgen. Beitrag zur Klinik d. Lungensyphilis. Fortschr. auf d. Gebiet d. Str. 22.

Killian, G.: Die durch den Tuberkelbazillus bewirkten Erkrankungen der oberen Luftwege. Zeitschr. f. ärzt. Fortbild. S. 149, 1921.

Killian u. Neumayer: bei Denker.

Kippenberg: Ein Beitrag zu der Lehre von der angeborenen Lungenlues. Diss. Kiel 1891.

Kirchheim: 2 Fälle von tertiärer, fieberhafter Lungenlues. D. m. W. 1916/152.

Kirkwood, R. C.: Syphilis of the lung. Americ. review of tubercul., Bd. 13, S. 220, 1926.

Klaften: Grundlage der antisyph. Behandlung der Neugeborenen. Kl. W. 1928/10.

Klar: Deutsche med. Zeitg. 1900 nr. 97.
Klebs: Allgem. Path. 1887.
Klemperer: Grundriß der klin. Diagnostik 1918/160.
Klokow: B. kl. W. 1912/38.
Koch: Über einen Spirochätenbefund bei Ravern. Lungensyphilis, Verh. d. deutsch. path. Ges. 11. Tagung 275.
Köster: Syphilis u. Lungentub. Zeitschr. f. Tub. 38/94.
Koester, F. u. S. Amend: Systematische Durchuntersuchung lungenkranker Heilstättenpatienten auf Syphilis. Zeitschr. f. Tuberkul. Bd. 40, 1924.
Kohl: Arch. f. Kinderh. XLIII, D. m. W. 1906/17.
Kohn: bei Denker.
Kokawa: Arch. f. Derm. u. Syph. 1906. Bd. 78.
van der Kolk: Path.-anat. Betrachtung 1827.
Kopp: Syphilis der Trachea und der Bronchien. Pneumonia syphilitica. Deutches Archiv f. klin. Med. 1882. S. 303.
Koranyi: Eulenbergs Realenzyklopädie XII, P. 308.
Koranyi: Wiener med. Presse 1879, Nr. 25.
Kraus: Fieber als einziges Symptom latenter Lues. W. kl. W. 1913/49.
Krause, Paul: in Groedel, Lehmann med. Atl. 7.
Krause, Paul: IV. Vers. d. Tuberculosenärzte 1907.
Krehl-Mehring: Lehrbuch 1918/252.
Kroeniger: Beobachtungen über den Befund des Auswurfs bei syph. Lungenerkrankungen. Deutsche med. Wochenschr. 1884. Nr. 50.
Kühnemann: Diagnose u. Therapie der inn. Krankheiten 1911/112.
Kutty, Wolff, Eisner: Die Prognose der Lungentub. 1914 Urban u. Schwarzenberg.
Laennec: Traité de l'auscultation et de maladies des poumons et du coeur. 1826.
Lagneau: Des maladies pulmonaires causées ou influées par la syphilis Thèse de Paris. 1851.
Lailler; zit. nach Landrieux.
Lainé: Contribution á l'étude des causes aggravantes de la syphilis. Thèse de Paris, 1886.
Lancereaux: Traité d' anatomie pathologique; Gaz. d. hôp. 1864.
Lancereaux: De la syphilis. Paris 1874.
Lancereaux: Gaz d. hôp. 1877.
Gaz. d. hôp. 1881;
Union méd. 1891.
Cliniques Paris 1892.
Landis u. Lewis: Latente Syphilis d. Lungen. Amer. Journ. of the med. science 1915.
Landrieux: Des pneumopathies syphilitiques. Thèse de Paris 1872.
Landsberger: Statistische Unters. über d. Einfluß der Tub. auf die Lues. Virch. Arch. 241/392.
Lang: Vorlesungen über Syphilis, Wiesbaden 1885.
Langerhaus: Virchows Arch. Bd. 75.

Langovoi: Wratsch 1897.
Latty: zit. nach Fournier. Syph. héréd. tard. p. 540.
Lebeck: Klinik der Brustkrankh. Tübingen 1874/493.
Lecaplain, J.: Deux cas de syphilose pulmonaire. Bull. et mém. de la soc. méd. des hôp. de Paris S. 130, 1922.
Lecaplain, J.: La syphilose pulmonaire. Rev. de méd. Jg. 40, S. 28, 1923.
Legrand: Médistinite syphilitique avec compression de la veine cave sup. Scalpel., S. 304 1922.
Lehmann: Nyere Erfaringer og Undersogelser om Lungensyphilis Bibl. for Laegev. Kopenhagen 1881, S. 421.
Leloir: Arch. de. phys. 1891, p. 679.
Lemonnier: Phthisie syphilitique et phthisie compliquant la syphilis. Thèse de Paris 1810.
Lepine: Soc. méd. des. hôp. 26. Mai 1899.
Leroy: Contribution à l'histoire de la pathogénie des dilat. bronch. Arch. de phys. 1879. p. 772.
Lesser: Haut- und Geschlechtskrankheiten 1891.
Lesser: M. m. W. 1910/29
Lesser: B. Kl. W. 1916/1.
Letulle: Coeur, vaisseaux, poumons. path. Anat. 1897.
Letulle: Presse méd. 1896, p. 605.
Letulle: Syph. pulm. chez l'adulte. Bull. de l'acad de méd., Bd. 89, S. 438, 1923.
Letulle, Bezancon, Weil, de Gennes: Un cas de syph. pulmon. avec tuberculose associée. Rev. de la tubercul. Bd. 4, S. 533, 1923.
Letulle: La Syphil. pleuro-pulmon. In „le poumon" Paris 1924.
Letulle et Dalace: Les formes latentes de la Syphilis pulmonaire. Presse méd. 27. mars 1926, M. kl. 1926/44.
Letulle et Dalace: pleuropulmon Syphilis Ann. derm. 1917/III. Med. Kl. 1928, 11.
Letulle, Bergéron, Lépine: Akad. de méd. de Paris.
Leudet: zit. Lancereaux Syphilis. p. 334.
Levaditi: Ann. de l'Inst. Pasteur, Jan. 1906.
Lévy: VI. Kongr. der Deutsch. derm. Gesellsch. Straßburg 1898.
Lindblom: ein Fall von chron. Pneumonie, möglicherweise Lungensyphilis. Beitr. z. Klinik d. Tub. 1922/49.
Lindvall-Tillgren: Beitrag zur Lungen- und Trachealsyphilis Beitr. z. Klin. d. Tuberkul, Bd. 24.
Lindseth: Nordisk. Magaz. for Lägevidensk, XXIV.
Lissauer; M.: Ueber pleuritis gummosa. Virchows Arch. 1907, 187, 347.
Lobe: Ueber Siphilisbehandlung in Lungenheilstätten, Beitr. z. Klinik d. Tub. 67/4.
Loeb: M. m W. 1919/195.
Lorain et Robin: Gaz. méd. de Paris 1855. Nr. 12.
Lorey: Irrtümer d. Röntgendiagnostik d. Lunge in Grashey, 1924 Leipzig.
Lossen: Beitrag zu den erworbenen spätsyph. Lungenerscheinungen, vor allem im Röntgenbilde erwachsener Phthisiker. Beitr. z. Klin. d. Tub. 1927/66.

Lutz: Bayr. ärztl. Intelligenzbl. 1881, Nr. 50.
Lyon, E.: Erkrankungen der Lunge und Bronchien in der Frühperiode der Syphilis. Med. Klinik S. 403, 1925.
Mac Carthy: Du diagnostic et de l'enchaînemt des symptômes syphilitiques. Thèse de Paris 1844.
Mahler: bei Denker.
Mahomed: Two cases of syph. disease of the lungs. Transact of th path. Society, 1877, S. 339.
Malassez-Reclus: la Syphilis du testis. 1882. Paris.
Mann: bei Denker.
Mannaberg: Ueber intermittierendes Fieber bei visceral. Syphilis. Zentralbl. f. klin Med. 64/266.
Marchand: D.m.W. 1881.
Marchand: Verhandlung d. deutsch-pathol. Ges. zu Aachen 1901.
Marfan: Gaz. des. hôp. 1892, p. 29.
Marfan: Traite de méd. de Charcot-Bouchard.
Marfan et Toupet: Ann. de Derm. et de Syph. 1890.
Markowitz: Röntgendiagnostik Thieme 1928/12.
Martin Josef et A. Colrat: Cancer primitif des poumons et syphilis. Journ. de méd. de Lyon, Bd. 2, 1921.
Martineau: Soc. anat. 1862, p. 486.
Martius: i. Brauer, Handbuch der Tub. I/425.
Marvonow: Ueber die syphilitischen Erkrankungen der Organe des Brustraumes. Russ. Zeitschr. f. Haut- u. ven. Krankheiten. 1908 Juni, Bd. 15.
Massa: De morbo gallico.
Massia: Le poumon syphil. Thèse de Lyon, 1911.
Matsuura: Ein Fall von Lungensyphilis. Acta dermatol., Bd. 1, S. 71, 1923.
Matthes: Differentialdiagnostik 1922.
Maunoir: Soc. anat. 1875. p. 269.
Mauriac: Syphilis tertiaire des poumons. Gaz. hebdom. des hôpitaux, 1888, S. 414.
Mauriac: Syphilis tertiaire et héréditaire. Paris 1890 p. 648.
Melrowsky-Pinkus: Syphilis mit bes. Berücksichtigung d. inn. Organe.
Meschede: Virchows Arch. Bd. 37
Milian: i. Cornil-Ranvier IV, 1912.
Milian: Syphilis du poumon i. E. Fourniers Trait.
Milne: Amer. journ. of the med. sciences Sept. 1911.
Minton, H. M.: Syphilis of the lungs simulating tuberculosis. New York med. journ. Bd. 813, S. 113, 1921.
Mirande: Syph. de l'appareil respir. In Traité de Sergent 1924.
Molliére: Ann. de Derm. 1870.
Monteverdi: Intern. Zentralbl. f. Tub. IV 595.
Morgagni: De sedibus et causis morborum. 1767.
Morpurgo: Verh. d. deutsch. path. Ges. zu Aachen 1901.
Morton, Eva: Syphilis is a predisposing cause of laryngeal tuberculosis. Tubercle, Bd. 2, 1921.

Mosny et Malloizet: Ein Fall von syphilitischer weißer Pneumonie bei einem Erwachsenen. Ann. de mal. vén. 1902. Bd. II, H. 10.
Mosxon: Transact of path. Society 1871, Vol. 31.
Müller: Lungensyphilis, 4. Naturforsch. u. med. Ges. zu Rostock M. m. W. 1928/4.
Müller: Behandlung der angeb. Syphilis D. m. W. 1928/5.
Munck: London Med. Gaz. 1821.
Munro, M. T.: Syphilis of the lung. Lancet, Bd. 203, S. 1376, 1922.
Munro, M. T.: Syphilis of the lungs. Edinburgh med. journ. S. 139, 1924.
Myers, M. C.: Obscure chest conditions with bronchoscop findings etc. Laryngoscop. S. 193, 1926.
Nacke: Symptomatologie der Lungensyphilis auf anatomischer Grundlage I.—D. Erlangen 1898.
Nathan: ärztl. Verein zu Frankfurt a. M. M. m. W. 1919/195.
Neisser: v. Ziemssens Handb. d. spez. Path u. Ther. XIV, 1.
Neuhaus: Derm. Zeitschr. Aug. 1904.
Neumann: Syphilis. in Nothnagels spez. Path. u. Ther. 1896.
Neumann I.: Wiener klin. Rundsch. 1904, Nr. 1.
Neumann: Klinik u. Therapie nichttuberkul. Prozesse, W. kl. W. 1923. 14/15
Neumann: Klinik d. baz. Tub. Erwachsener. 1925. Springer, III/43.
Nicolai: Syphilis der Trachea. Volkmanns Samml. klin. Vortr., Nr. 781/88. 1919.
Nikolas, Favre et Charlet: Lyon médic. 1910/12.
Nikulin, W.: Über die Lues der Pleura. Berl. klin. Wochenschrift, 1891, 981.
Nikulin, W.: Pleuritis syphilitica. Polnisch: Gaz. Botkina, Petersb 1898, 9, 797.
Nikulin, W.: Méd. mod. 1898 Nr. 37.
Novoa Santos: Luetische Mediastinitis mit Kompression der Vena cava. Arch. d. cardiol. y hematol. Bd. 5, S. 8. 1924.
Nowotny: bei Denker.
Oberndorfer: ärztl. Verein München, M. m. W. 1924/48.
Oedmansson: Virchows Jahresb. 1869, II. p. 560.
Oettinger u. Malloizet: Spec. Pleuritis. Ann. de mal. vén. Sept. 1906.
Ornstein, Georges: Syphilis simulating tuberculosis. Med. clin. of North America, Bd. 8 Nr. 1, 1924.
Ornstein, Georges: Pulmonary syphilis. Med. clin. of North America, Bd. 9, S. 357, 1925.
Orszàg: Intern. Zentralbl. f. d. ges. Tub. Forschung. 7/754.
Orth: Verh d. deutsch. path Ges. zu Aachen 1887.
Orth: Lehrb. d. spez. path. Anat. 1887.
Osslan: Ric. Opital 15. V. 1913 Rom.
Oyarzabal: Lungentuberkulose mit Syphilis. Actos dermosifiligraf, 1909, Nr. 1.
Palasse et Despeignes: Tuberkulose et cancer du poumon. Syph. concomitante. Lyon méd. S. 53, 1924.

Panas: Méd. mod. 1891, p. 95.
Pankritius: Über Lungensyphilis Berlin 1881. Hirschwald.
Paracelsus: Von der französischen Krankheit 3 Bücher. 1553.
Pariser: 2 Fälle von Leberlues mit Fieber D. m. W. 1908/1510.
Parrot: Progr. méd. 1878 p. 653.
Pastor, Pérez: Mediastinal syphilis. Med. ibera, Bd. 19, S. 294, 1925.
Pauly, R. et Duplant F.: Pleurésie syphilitique. Prov. méd. Lyon 1898, 12, 63; ref. Arch. f. Derm. u. Syph. Bd. 49, p. 451.
Pavlinoff: Diagnose und Behandlung der Lungensyphilis. Virchows Arch. Bd. LXXV, 1879.
Pawel: Ein Fall von Verschluß der vena cava sup. Ing. Diss. Leipzig 1910.
Pelton, H. H.: Syphilis beim Erwachsenen. Med. Rec. 1910 Nr. 4.
Penna, Alo: Fall von Lungensyphilis. Brazil med. Bd. 1, S. 191, 1921.
Penzoldt: Handbuch d. Therapie inn. Krankh. III.
Perry: Diffuse syph. fibrosis of the lungs. Transact. of the path. Soc. 1891, S. 53.
Petersen: Zur Kenntnis der Lungensyphilis, Münch. med. Wochenschr. 1893, S. 725.
Pidoux: Union méd. 1864.
Pielsticker: Ueber hereditäre Lungensyphilis M. m. W. 1901/23.
Piéry et Mignot: Tuberc. pulm. et syph. associées. Rev. de la tubercul. Bd. 4, S. 372, 1923.
Pinkter: De morbo foedo et occulto his temporibus affigente. 1499.
Pleischl. u. Klob: Wiener med. Wochenschr. 1860, Nr. 8—10.
Pontano: Beitrag zur Klinik und Radiologie der Lungensyphilis. Policlin. 1920/46.
Pontano: Zur Klinik und radiologischen Kenntnis d. Lungensyph. Polikliniko-Sez. Prat. 1927/46.
Poore: zit. nach Mauriac. Syphilis tertiaire p. 661.
Portal: Observ. sur la nature et le traitement de la phthisie pulmon. 1809.
Porter: Observations on Phthisis and pneumonia in their relation to syphilis. New York med. Journ. 1885, S. 114.
Porterin du Mortel: Union méd. 1878, p. 864.
Portucalis: Zeitschrift f. Tub. 1900/31.
Potain: Journ. de méd. et de chir. prat. 1885. p. 15.
Potain: Syph. pulmonaire; formes; anato-path. symptômes et diagnostic. Gaz. des hôp. 1888, S. 1263.
Potain: De l'association de la syphilis et de la tuberc. pulm. L'Union méd. Paris 1888.
Potain: Diagnostic de la syphilis pulmonaire Revue générale de Clinique et de Therapeutique 1894/I.
Pretorius, A.: Pleurésie syphilitique primitive. Bull. Soc. méd. d'Anvers. Sept. 1891.
Pretorius, A.: Un cas de pleurésie syphilitique. Belgique méd. Grand-Haarlem, 1896, 3, p. 1.
Procksch: Zur Geschichte der Lungensucht. Wiener med. Bl. 1879.
Pye-Smith: Tertiäre Syphilis der Lunge (chron. interstit. Pneum., „fibroid phthisis"), der Luftwege, des Herzens, der Dura, des

Schädels, der Ulna und des Hodens. Transact of the path. Soc. 1877, S. 334.
Raffauf und Lentrodt: der Einfluß der Syphilis auf d. Verlauf. d. Tub. Beiträge z. Klin. d. Tub. 57/381.
Ramdohr: Zur Casuistik der Lungensyphilis bei Erwachsenen. Arch. f. klin. Heilk. 1878. S. 410.
Ramonat: La syphilis chez les scrophuleux. Thèse de Paris 1893.
Ranvier: Soc. de Biol. 1863, p. 15.
Ranvier: Gaz. méd. 1864.
Raynaud. L.: Pleurésie syphilitique. Journ. d. mal. cut. et syph. Paris 1874, 6. 146.
Reiche: Tumor der rechten Lunge B. kl. W. 1921/1050.
Reimer: Jahrb. f. Kinderheilk. 1876. p. 98.
Reinhold: D. m. W. 1924/592.
Renaut: zit. nach Leredde. Syphilis et tabes. 1903 p. 45.
Renton, H. Syphilis of the mediastinum. Lancet, Bd. 204, S. 534, 1923.
de Renzi: Lungenschwindsucht. Wien 1894, A. Hölder.
de Renzi: Gaz. degli osp. 1904, p. 149.
de Renzi: Ueber einen Fall Gerodeima- genito-dystrophicum mit hepatopulmonaler Syphilis. Rif. med. 1910, Nr. 23.
de Renzi: Acad. med. clin. di Napoli., 24. April 1910.
Rethi: Zur Casuistik der Lungensyphilis. Wiener med. Pr. 1884. p. Nr. 52.
Revol: La syphilis tertiaire du larynx. Thèse de Lyon 1905.
Ribbert: Lehrb. der path. Histol. Bonn. 1896.
Ribbert: Lehrbuch d. Pathol. 1919/607.
Ricord: Gaz. d. hôp. 1845
Ricord: Gaz. d. hôp. 1846.
Ricord: Clin. iconogr. 1851.
Ricord: Leconsur le changre 1860.
Ricord: Lettres sur la syphilis 1863.
Riecke: Lehrbuch d. Haut und Geschlechtskr. 1920/745.
Rieder u. Rosenthal: Lehrbuch d. Röntgenkunde 1924 I 445
Riensdjik: Syph. acquis. en longtuberculose. Amsterdam 1899. Zentralbl. f. inn. Med. 1900/383.
Rietschl: d. Problem d. Uebertragung d. angeb. Syphilis. Erg. d. inn. Med. XII.
Rimini: Salvarsan della sifilide della laringe. Arch. ital. di laringol. Bd. 32, 1921.
Rindfleisch: 66. Vers. deutscher Naturf. u. Aerzte 1894.
Rindfleisch: Vers. d. phys. med. Ges. zu Würzburg 1898.
Ritter: Diagnose u. Prognose der Kaverne. Beitr z. Klin. d. Tub. 62/112.
Ritter: Syphilis und Lungentuberkulose, Beitr. z. Klin. d. Tuberkul. Bd 52.
Robert, M.: Nouveau traité des mal. vén. 1861.
Robin: Etude sur la syphilis infantile. Thèse de Paris 1902—1903.
Rochon, E.: Des pleurésies syphilitiques. Paris 1893.
Rochon, E.: Les pleurésies syphilitiques essentielles. Gaz. de hôp. Paris 1897, 70. 1903. p. 1108.
Rochon, E.: Med. mod. Paris 1897, 8, 463.

Roger: La plévrité syphilitique. Presse méd. 1910 Nr. 56.
Roger et Sabareanu: Sur la déviation du complement dans les sérosités des syphilitiques. Soc. méd. de hôp. 21. Januar 1910. Nr. 8.
Rolleston: Gumma of lung. Transact. of the path. Soc. 1891, S. 50.
Rollet: Über Lungensyphilis. Wiener med. Pr. 1875, Nr. 47.
Ronde: Über die Aetiologie der Bronchiektasie. Dissert. Würzburg 1886.
Rössle: B. Kl. W. 1909/1993.
Rössle: Über die Lungensyphilis d. Erwachsenen. D. m.W. 1918 1040.
Rosenfeld: Diagnostik inn. Krankheiten mit Röntgenstr. Wiesbaden 1897.
Rothschild: Über die Diagnose d. Lungensyph. im 2. Stadium d. Lues M. m. W. 1918/43.
Rottmann: Zur Kenntnis d. kong. Syphilis. Kl. W. 1928/2.
Roubier u. Bouget: la pyoneumo-thorax dans la syphilis pulmonaire Rev. de Méd. 1912/32.
Rouslacroix et Muguenier: Epithélioma primitif du poumon droit à forme caritaire chez un syphilitique. Bullet. de l'assoc. franc. pour l'étude du cancer. 1926. 15.
Rühle: Art. Lungenschwindsucht in Ziemssens Handb. Bd. 5, p. 68.
Ruhemann: Über Lungensyphilis I.-D. Berlin 1888. D. M. W. 1890 36.
Rumpf: Syphilis der Brustlymphdrüsen Leydener Festschrift.
Saalfeld: Die Lungensypilis und ihr Verhältnis zur Tuberkulose. Dissert. Freiburg 1894.
Sacharjin: Die syphil. Pneumonie. Berl. klin. Wochenschr. 1878. S. 35.
Sadowsky: zit. bei Neumann. Syphilis.
Salomon: Soc. anat. 1902 p. 901.
Samson: Über d. Einfluß der Lues auf Verlauf und Entstehung d. Tub. Zeitschr. f. Tub. 39/161.
Samson: Prostitution u. Tub. 1921 Leipzig.
Sargnon: Lyon. méd. 1906. II, p. 282.
Satterthwaite: New. York Acad. of Med. 1891.
Sayers, Frank: Syphilis of the Lungs. Journ. of the Indiana state med. assoc. S. 83, 1924.
Sayers, Frank: Mediastinale Lues. Journ. of the Indiana state med. assoc., Bd. 20, S. 102, 1927. Zentralbl. f. d. ges. Radiologie 1927 3.
Schech: Lungen- und Trachealsyphilis. Casuist. Beitr. Deutsches Arch. f. klin. Med., 1882, S. 410.
Schech: Beitr. z. Lehre v. d. Syphilis d. Lunge, d. Trachea u. d. Bronchien. Internat. klin. Rundsch. Bd. 1, 1887, Nr. 5.
Scherer: M. m. W. 1913/27.
Schereschewski: Syphilitische Lungengangrän. Moskowski medizinski journal, S. 17, 1924.
Schiffmacher: Über die syph. Erkrankungen der Lunge. I.-D. Berlin 1896.
Schilling: Lungensyphilis d. Erwachsenen. Fortschritte auf d. Gebiete der Röntgenstr. 1928/3.
Schinze: Beitrag zur kongenitalen Lungensyphilis, Dissert. Leipz. 1902.

Schirren: Über Lungensyphilis. Dermat. Zeitschr. Bd. 1 1893/94 S. 221.
Schlegelmann: Hartnäckiges Fieber bei tertiärer Syphilis D. m. W. 1911/26.
Schlesinger: Fieberhafte Spätsyphilis inn. Organe. Ergeb. d. inn. Med. 23/597.
Schlesinger, H.: Syphilis der Lunge. Handbuch der Geschlechtskrankheiten von Finger, Jadassohn, Ehrmann; Gross. 3. Bd. 1, H. Wien: A. Hölder 1913.
Schlesinger H.: Syphilis der Pleura. Ebendaselbst.
Schlesinger H.: Lungensyphilis Krankheiten des höheren Lebensalters, 1, Bd. Wien: A. Hölder, 1914.
Schlesinger H.: Krankheiten der Lunge, Diagnostische und therapeutische Irrtümer, Herausg. v. Schwalbe, 2. Aufl. Leipzig: G. Thieme, 1925.
Schlesinger H: Syphilis u. inn. Medizin 1928 III Springer, Wien.
Schlimpert: Deutsche med. Wochenschr. 1906, 28. Juni.
Schmaus: Pathol. Anat. 1896.
Schmidt: M. m. W. 1914/24.
Schmorl: Path. Ges. 1907/XI.
Schnitzler: Über die Lungensyphilis B. kl. W. 1879/41
Schnitzler: Ueber Lungensyphilis und ihr Verhältnis zur Schwindsucht. Wien med. Pr. 1879.
Schnitzler: Ueber Lungensyphilis 1880 Urban u. Schwarzenberg.
Schnitzler: Zur Pathologie und Therapie der Kehlkopf- und Lungensyphilis. Ebenda 1886.
Schnitzler: Weitere Beiträge z. Kehlkopf und Lungensyphilis. Ebenda 1886.
Schnitzler: Lungen- und Trachealsyphilis. Wien. klin. Wochenschr. S. 829, 1923.
Schönfeld: Röntgendiagnose der Lungensyphilis. Münch. med. Wochenschr. Nr. 50, 1918.
v. Schötter: bei Denker.
Schröder: d. wechselseitigen Beziehungen zwischen Syphilis und Tub. Beitr. z. Klin. d. Tub. 1918/49.
Schröder: Ueber Lungensyphilis M. m. W. 1919/1401.
Schröder: Anderweitige Erkrankungen der Bronchien und Lunge in Beziehung zur Tub. i. Brauer-Handb. d. Tub. II. 1923.
Schröder: Lungensyphilis. Tuberkulose, Jg. 4., S. 33, 1924.
Schröder: Dermatol. Uebersichtsreferat M. m. W. 1925/30.
Schröder: Ueber Beziehungen der Lungentub. zu andersartigen Erkrankungen d. Bronchien u. d. Lungen. 1926, Jahrg. 6/5.
Schüppel: Arch. d. Heilk. Bd. 1.
Schütz: Syphilome der Lunge. Beiträge zur Anatomie von Klebs 1878, H. 1.
Schütz: Röntgendiagnostik f. d. prakt. Arzt, Enke 1920 I/149.
Schukowski: Die med. Woche 1902, Nr. 5.
Schupfer, F.: Pleuriti e peritoniti e peritoniti nei sifilitici. Rif. med. S. 25, 1921.

Schwermann: Kombination von Syphilis und Tuberkulose etc. Progr. de la clin. Bd. 27, 1924.

Schwyzer: Sectionsbericht zu Seiferts Fall von syph. Bronchostenose. Münch. med. Wochenschr. 1896, Nr. 15.

Sée: Phthisie bacill. des poum. et maladies spécifiques (non. tubercul.) des poum. Médicine clinique, T. II.

Sée et Talamon: Maladies spécifiques non tuberculeuses du poumon. 1885.

Seifert: Handb. d. Geschlechtskrankh. u. d. Tub. v. Brauer-Schröder-Blumenfeld, Bd. 4./1.

Seifert: Ueber die Syphilis der oberen Luftwege. Deutsche med. Wochenschr. 1893, S. 1010.

Seifert: Ueber Bronchostenose. Münch. med. Wochenschrift 1895. S. 719.

Senger: Ueber die Beziehungen der Lungensyphilis zur Tuberkulose. I.—D. Berlin 1883.

Sergent, E.: Fall von syphilitischer Lungenerkrankung, Journ. d. Pract. 1906, Nr. 51.

Sergent E.: Syphilis et Tuberkulose. Paris, G. Masson, 1907.

Sergent E.: Evolut. de la tuberc. chez les syphil. Presse méd., S. 83, 1908.

Sergent E.: Les épanchements pleuraux dans la syphilis tertiaire. Compt. rend. de la Soc. de hôp. de Paris 1910, 11. Febr.

Sergent, E.: Syphilis et tuberculose. Rev. de la tubercul.. Bd. 4, S. 372, 1923.

Sergent et R. Benda: Les formes bronchiques de la Syphilis pulmonaire. Acad. d Méd. Février, 1927.

Sergent et R. Benda: Mediastinite syphil. Progr. méd. S. 563, 1924. Internat. Zentralbl. f. Tub. Forschung 24/681.

Sergent et P. Cottenot: Syph et tuberculose pulmon. fibreux. Bull. de l'acad. de méd. S. 485, 1923.

Sergent et H. Durand: Contrib. à l'etude de la syphilis pulmon. Bull. de l'acad., de méd., Bd. 89, S. 478, 1923.

Sézary, A. et J. Abert: Asthme syphilitique, Bull. et mém. de la soc. méd. des hôp. de Paris, S. 242, 1922.

Shingu Suzuo: Zur pathologischen Anatomie multipler Lungengummen. Wiener klin. Wochenschr. 1910, Nr. 26.

Sieskind: M. m. W. 1910/39.

Snodgras: An unusual case of pulmonary syph. Glasgow med. Journ. 1924/102.

Sobernheim: Fieberhafte tertiäre syph. Organerkrankungen. Ther. d. Gegenw. 1905/486.

Sokolowsky: Ueber die luetische Phthise. Deutsche med. Wochenschr. 1883, Nr. 37—39.

Spanudis: Ueber congenitale Lungensyphilis. I.—D., Freiburg 1891.

Spengler: Tub. u. Syphilis-Arbeiten. Davos 1911.

Spillmann P. et Etienne: G. Pleurésie du stade roséolique de la syphilis. Rev. méd. de l'est. Nancy 1896, 28, 161.

Spillmann P. et Etienne: Ann. de. Derm. et de Syph. Paris 1896, 3, 213.
Spitzer: W. kl. W. 1905/31.
Stähelin: In Mohr-Stähelins Handbuch d. inn. Med. Bd. 2.
Stähelin: Die Röntgenuntersuchung der Lunge. Schweiz. med Wochenschr. Nr. 16, 1926.
Stanley: Birmingham, British med. Assoc. 1911 M. m. W. 1906/13.
Starlinger: interstitielle Pneumonie M. Kl. 1927/15.
Starlinger: 2 weibliche Fälle frühtertiärer Lungenlues, Kl. W. 1927/16
Starlinger: Kl. W. 1928/6.
Sticker: Atrophie und trockene Entzündung der Häute des Respirationsapparates. Ihre Beziehungen zur Syph. Deutsches Arch. f. klin. Med., 1896, S. 118.
Stimson, Ph. M.: Syphilis of the trachea and bronchi. Americ. journ. of the med. sciences. Bd. 161, 1921.
Störk, E: Lues der Lunge. Mitt. d. Ges. f. inn. Med. in Wien, S. 62, 1912, Sitz. v. 12. Febr. 1912.
Störmer: Lungenlues. Münch. Röntgenges. XII 27. Kl. W. 1928/8
Stoicescu-Bacaloglu: Revista sti intela medicale 1905/8, M. m. W. 1906/13.
Storch: Beitrag zur Syphilis der Lunge. Bibliotheka medica Abth. C. Heft 8, Cassel 896.
Strandberg: Zeitschr. f. Laryngol. Rhinol. u. Grenzgeb. Bd. 7/III.
Stroebe: Zur Histologie der congenitalen Nieren- und Lungensyphilis. Zentralbl f. allgem. Path. u. path. Anat., 1891. S. 1009.
Strümpell: Spez. Pathol. u. Ther, 1892.
Stüb: Ueber den luetischen Verschluß d. cava sup. Ing. Diss. Frankfurt 1920.
Sugai, T.: Ein Fall von Lungensyphilis beim Erwachsenen. Zentralbl. f. allg. Path. u. path. Anat., Bd. 20, Nr. 5.
Surico: Giorn. ital. d. mal. ven. e. d. p. 1900.
Svobods, F.: Vollständige Bronchostenose durch Gumma. Ceska Dermatologie, Jg. 4, S. 15.
Swediaur: Traité des mal. ven. 1798.
Szontagh: Jahrb. f. Kinderheilk. 1888.
Talamon: Pleurésie syphilitique. Méd. mod. Paris 1891, 2. 668, ref. Arch. f. Derm. u. Syph. 1892, p. 170.
Tanaka: Beiträge zur Kenntnis der Lungensyphilis bei Erwachsenen, zugleich über sogen. musculäre Lungencirrhose. Virchows Arch. Bd. 208/1912.
Tandoff: Ann. de Derm. et de Syph. 1895, p. 707.
Taussig: Oesterr. med. Wochenschrift. 1847, Nr. 32.
Thierfelder: Pathol. Histologie. I. Tafel V., 1872.
Thiron: zit. nach Jacquin.
Thiry: La Presse méd. belge. 1876, Nr. 51.
Thompson, R.: Lancet 1878, 13. April.
Thompson, I. A.: Med. Rec., 21. Okt. 1893.

Thorner: Deutsche med. Wochenschr. 1892, p. 587.
Tiffany: Amer. Journal of med. science. Juli 1877.
Tissot Jean: Syph. bronchopathies in the second period. Urol. a. cut. review, Bd. 30, S. 290, 1926.
Treupel: D. m. W. 1910/30.
Treupel: D. m. W. 1910/39.
Trigaud: Tuberculose ou Syphilis pulmonaire. Gaz. de hôp. 1910, Nr. 35.
Tripier: Traité d'anat. path. gén. 1904.
Türck: Klinik d. Krankheiten des Kehlkopfs. 1866.
Tylecote: Lungensyphilis, Lancet 2/13 D. m. W. 1927/49
Urrutio: Lungensyphilis. Rev. clin di Madrid 1910.
Veresc: Hereditäre u. erworbene Lungensyph. Pester med. chir. Presse 1904/22—23.
Verneuil: Intern. med. Kongr. London 1881. Vol. 2, p. 383. Diskuss. Hutchinson, Drysdale.
Vidal: Traité des mal. vén. 1853.
Vidal: Bull. gén. de thérap. Jan. 1855.
Vierling: Arch. f. klin. Med. 1878, Bd. XXI 325.
Virchow: Virchows Arch. 1847.
Virchow: Virchows Arch. 1858.
Virchow: Die krankhaften Geschwülste 1864/65.
Virchow: Virchows Archiv, Bd. 15.
Vires: Gaz. de hôp. 1895, Nr. 28.
Vranialici, C.: Pleuresia sifilitica a periodec secundare Spitalul. Bucuresci 1898. 18. 421.
Wagner, E.: Archiv der Heilkunde 1863.
Wanitzke: Zur Kenntnis der hereditären Lues. Prager med. Wochenschr 1893, Nr. 13.
Watkins, W. W.: X-rays shadows of lung syphilis and syph. tubercul. symbiosis in the lungs. Americ journ. of roentg nol. Bd. 8, 1921.
Weber, F.: Beitr. zur path. Anat. der Neugeborenen. Kiel 1852.
Weber, Hermann: Syphilitic disease in the liver, lungs; bronchial glands, dura mater, cranium and sternum. Transact. of the path. Soc., 1866, S. 152.
Weber, Parkes: Extreme case of diffuse syph. fibrosis of the lungs. Brit. med. journ., Nr. 3269 S. 1049, 1923.
Wechselmann: Ueber d. Pathognose d. Salvarsantodesfälle. Berlin. Urban u. Schwarzenberg 13/57.
Weiss, R. F.: Einfluß der Syphilis auf Entstehung und Verlauf der Tuberkulose. Beitr. z. Klin. d. Tuberkul., Bd. 54, 1923.
Welde: Ergeb. d. inn. Med. XIII.
Wendeler: Demonstration, berichtet in der Zeitschrift f. Geburtshülfe u. Gynäkologie. Bd. XXXIV. 1896. S. 129.
Wilfe Udo and Ch. Marshall: Syphilis of the lungs. Arch. of dermatol. a. syphilol., Bd. 4, Nr. 1, 1921.
Wilks: Bd. 9, p. 55.
Wilmans: Lungentuberkulose oder Lungensyphilis. M. m. W. 1916/42.
Wimberger: Klin. u. radial. Diagnostik von Rhachitis, Skorbut u. Lues congenita im Kindesalter Erg. d. inn. Med. 28.

Winkler, K.: 15 Jahre unerkannt bestehende Lungensyphilis. Münch. med. Wochenschr., S. 667, 1922.
Woronichin: Jahrb. f. Kinderh. 1875, p. 109.
Wunderlich: Das Verhalten der Eigenwärme in Krankheiten. Leipzig 1870.
Yamane, M.: Ueber die Lungensyphilis. Med. Z. d. Union. Fukuoka. 13. Jg. H. 1, 1920.
Yvaren: Metamorphose de la Syphilis 1854.
v. Zeissl.: Grundriß der Path. u. Ther. der Syphilis. Stuttgart 1884.
Zerbino, V.: Asthma und Lues. Arch. lat. amer. di pediatr. S. 283. 1926.
Ziegler: Lehrbuch der path. Anatomie. 1890
Ziemssen: Lungentuberkulose, -syphilis und -carcinom. Berl. klin. Wochenschr. 1887.
Ziffer: Intern. klin. Rundsch. 1887.
Zinn: Ueber Lungensyphilis. Charité Annalen 1898, S. 236.

D. m. W. = Deutsche medizinische Wochenschrift.
M. m. W. = Münchener medizinische Wochenschrift.
B. Kl. W. = Berliner klinische Wochenschrift.
M. Kl. = Medizinische Klinik.

Die Röntgenaufnahmen A und C stammen aus der Röntgenabteilung des Evangelischen Krankenhauses Bethanien zu Hörde, die B und D aus der Röntgenabteilung der Medizinischen Universitätsklinik zu Münster, Westfalen.

Die Diapositive sind in der Röntgenabteilung der medizinischen Universitätsklinik zu Münster, Westfalen hergestellt.

Die Literaturangaben stammen aus Arbeiten von Flockemann und Schlesinger und sind, soweit sie die neuere Zeit betreffen, von mir selbst hergestellt.

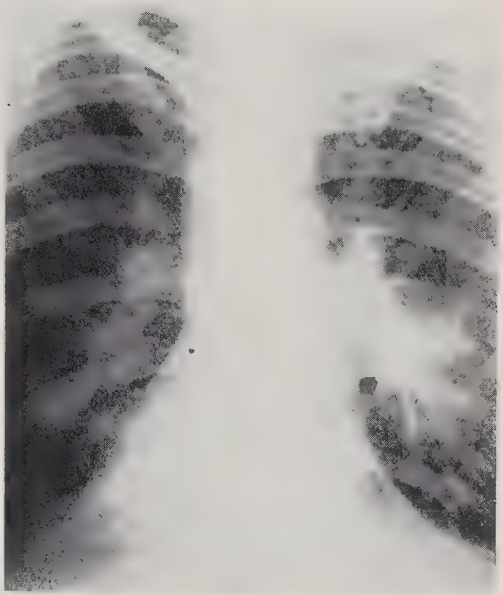

A) Röntgenbild vom 25. 5. 1927.

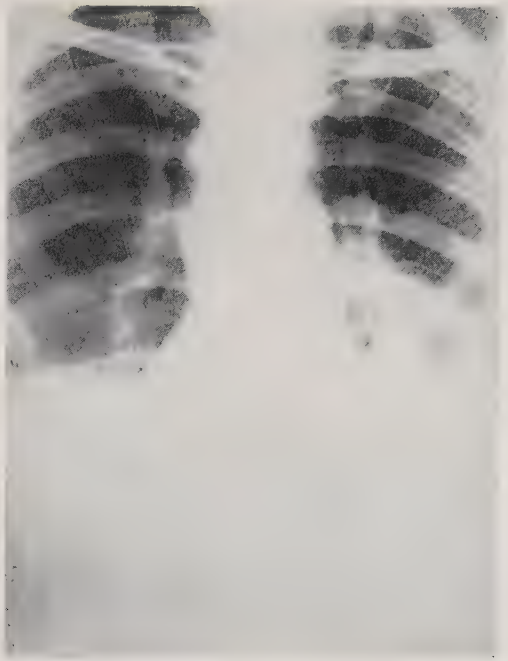

A) Röntgenbild vom 22. 8. 1927.

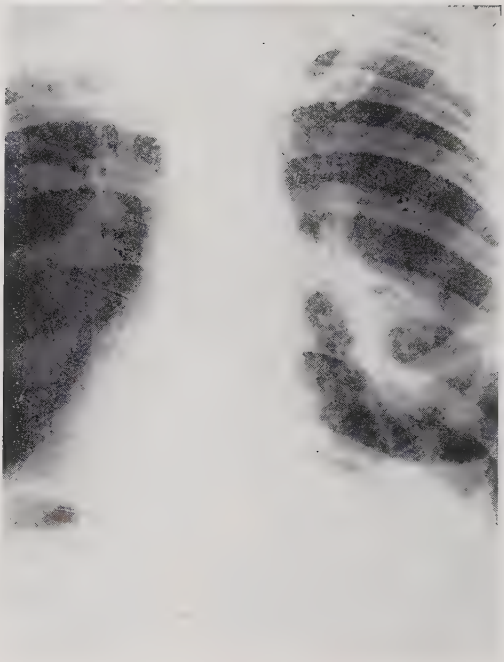

A) Röntgenbild vom 11. 4. 1928.

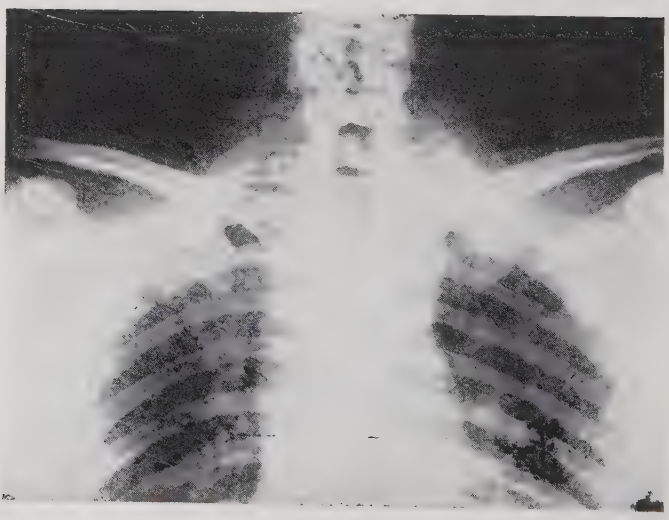

A) Röntgenbild vom 29. 5. 1928.

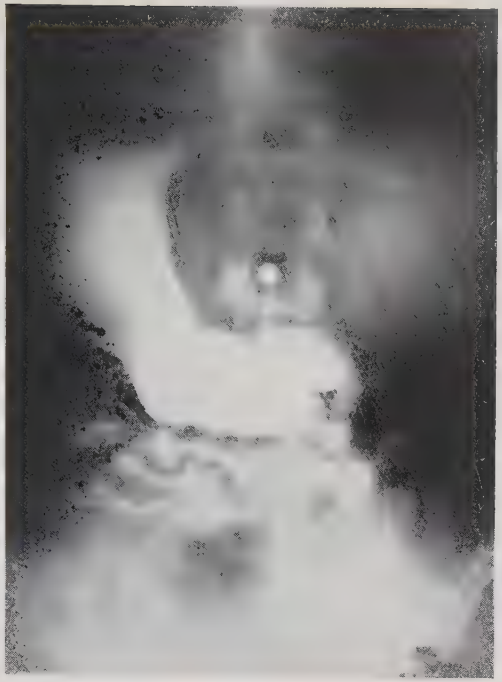

B) Röntgenbild vom 1. 3. 1928 Magen.

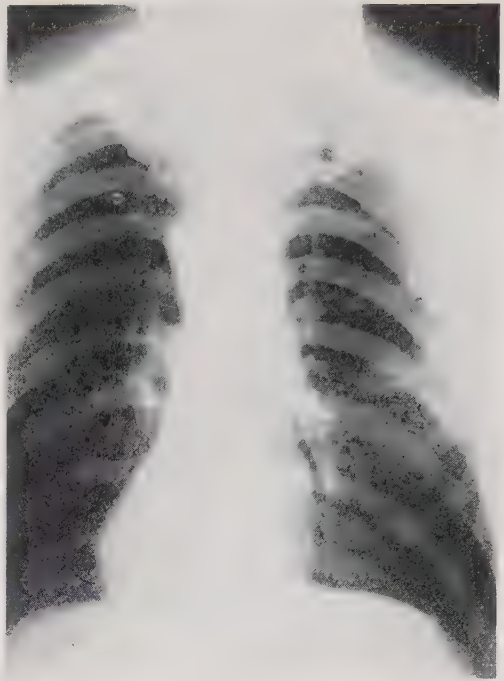

B) Röntgenbild vom 1. 3. 1928 Lunge.

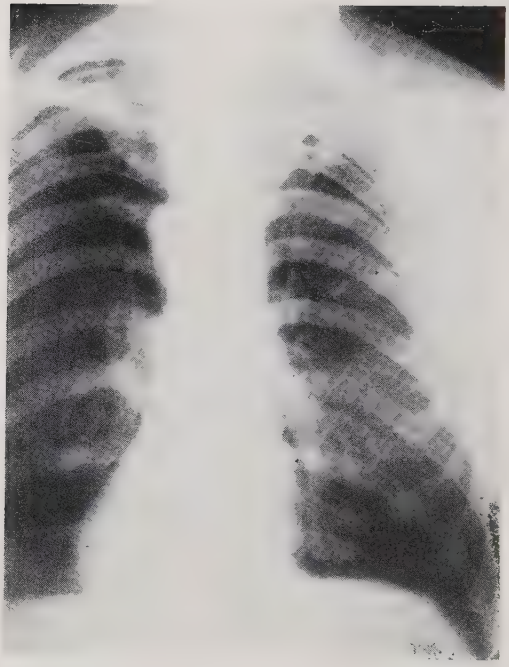

B) Röntgenbild vom 3. 3. 1928 Lunge.

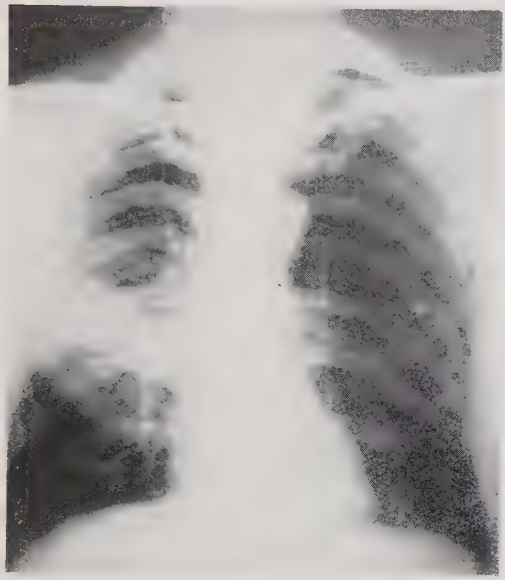

B) Röntgenbild vom 23. 3. 1928.

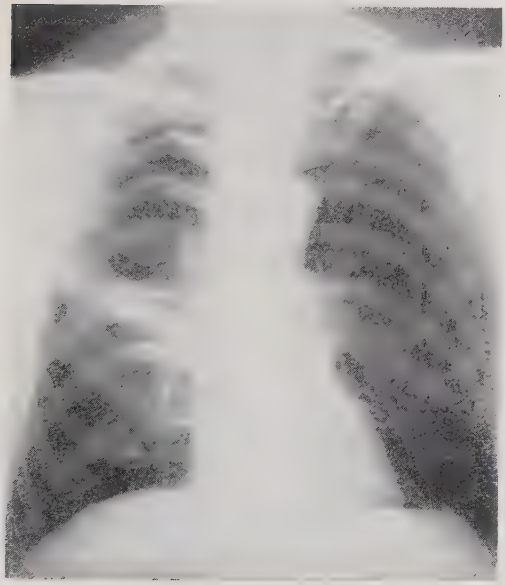

B) Röntgenbild vom 5. 4. 1928.

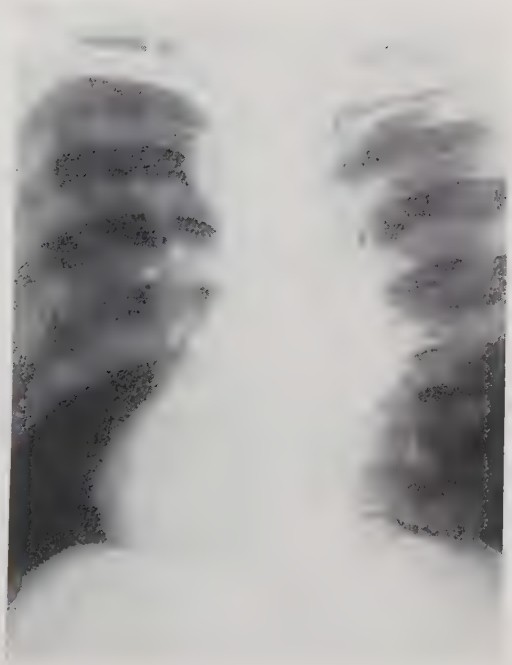

C) Röntgenbild vom 9. 6. 1927.

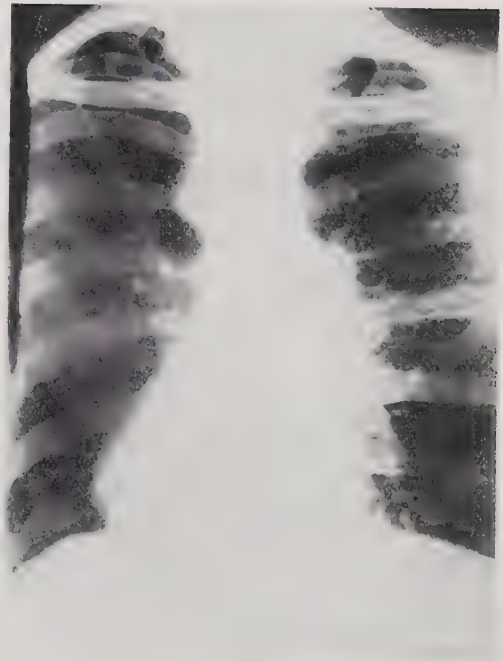

C) Röntgenbild vom 16. 5. 1927.

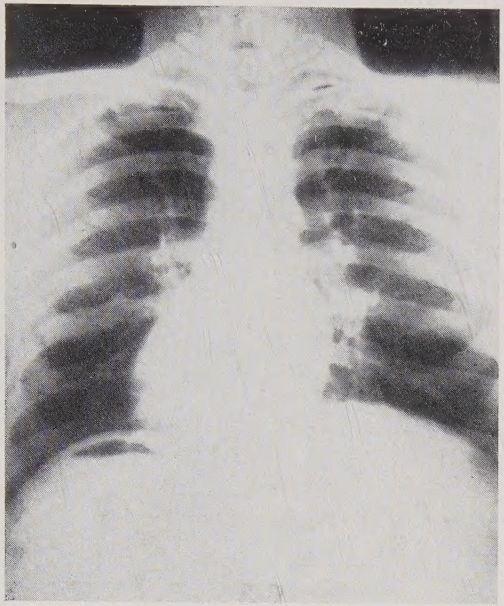

D) Röntgenbild vom 28. 3. 1928.

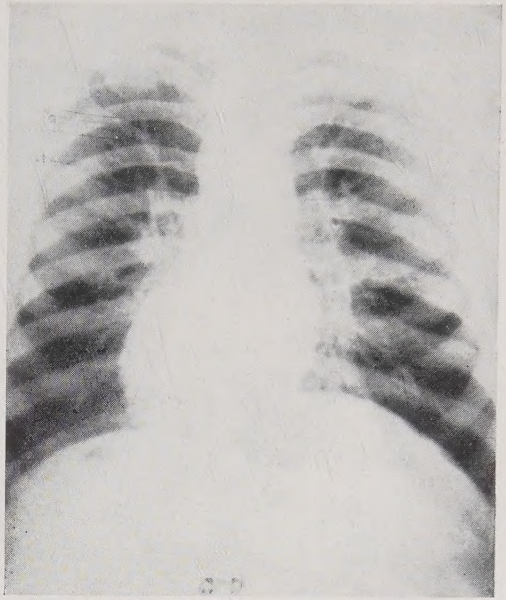

D) Röntgenbild vom 28. 3. 1928.

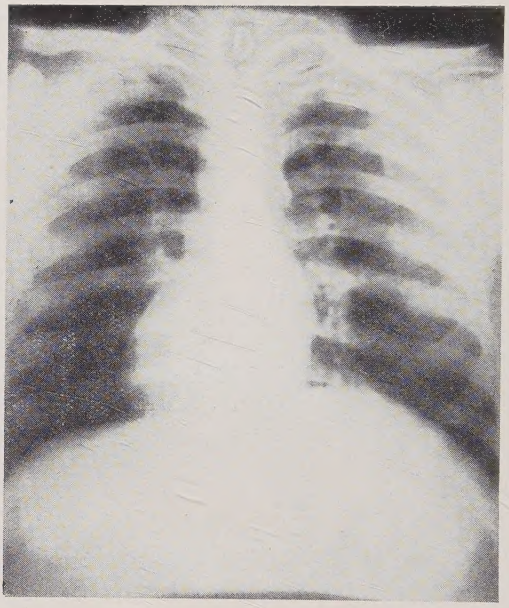

D) Röntgenbild vom 2. 5. 1929.

Lebenslauf.

Ich bin geboren als zweiter Sohn des verstorbenen Hofrates Ihrer Majestät der Kaiserin Friedrich Johannes Krohn und seiner Gemahlin Elisabeth, geb. Wellmann am 29. IV. 95. Ich besuchte das Friedrich-Werdersche Gymnasium zu Berlin, das Elisabethgymnasium in Breslau und das Gymnasium zu Steglitz bei Berlin, wo ich zu Ostern 1913 die Reifeprüfung ablegte. Dann studierte ich drei vorklinische Semester zu Leipzig, trat bei Kriegsbeginn bei dem Gardeschützen-Bataillon zu Berlin-Lichterfelde als Kriegsfreiwilliger ein und trat nach einer Verwundung im Winter 1914/15 zum Sanitätsdienst über. Als Sanitätsunteroffizier, seit dem 15. X. 1916 als Sanitätsvizefeldwebel, machte ich die Gefechte der aktiven Radfahrkompagnie des dritten Brandenburgischen Jägerbataillons zu Lübben mit. Am 31. VII. 1917 wurde ich zur Ablegung der ärztlichen Vorprüfung nach Leipzig beurlaubt. Das Medizinische Vorexamen legte ich in Leipzig ab, wurde, zur Truppe zurückgekehrt, am 14. XI. 1917 zum Feldunterarzt befördert und der Sanitätskompagnie 21 (3, VIII. A. K.) überwiesen. Dort bin ich bis zur Demobilmachung am 16. I. 1919 tätig gewesen. Ich habe dann zwei Semester in Jena, die letzten drei Semester in Freiburg i/Br. studiert und bin nach bestandenem Hauptexamen unter dem 19. II. 1921 approbiert worden. Nach einhalbjähriger Tätigkeit am Pathologisch-Anatomischen Institut der Universität Freiburg i/Br. habe ich meine ärztliche Ausbildung wegen Privatstudiums der Staatswissenschaften, Politik und Geschichte bis zum Oktober 1925 unterbrochen. Dann habe ich fast ein Jahr als Volontärarzt am Skt. Josephs-

Krankenhaus zu Dessau-Anhalt chirurgisch gearbeitet und bin seit dem 1. III. 1927 nach vorübergehender praktischer und versicherungsmedizinischer Tätigkeit bei der Ruhrknappschaft in Bochum als Volontärarzt am Krankenhause Bethanien zu Hörde/Westfalen beschäftigt gewesen. Seit dem 1. IV. 1928 bin ich als planmäßiger Assistent auf der inneren Station des genannten Krankenhauses angestellt.